

Área Rehabilitación Oral

Trabajo interdisciplinario para una óptima rehabilitación oral. Caso clínico

AUTORES

ODONTÓLOGO PROFESOR ALBERTO MARTÍN

Profesor titular de la Cátedra de Prótesis Fija y Removable de la Facultad de Odontología de UNCuyo, Mendoza, Argentina; Director del post-grado de Rehabilitación Oral con Implantes, UNCuyo, Mendoza; Director del post-grado de Cirugías Complementarias a la Colocación de Implantes UNCuyo, Mendoza; Fellowship de la Universidad de Pittsburg EE.UU.; Decano de la Facultad de Odontología de la Universidad Nacional de Cuyo, Mendoza, Argentina.

ODONTÓLOGA NATALIA BUTTANI

Docente de la Facultad de Odontología; Jefa de quirófano en el post-grado de Rehabilitación Oral con Implantes, Facultad de Odontología UNCuyo, Mendoza, Argentina; Jefa de quirófano en el post-grado de Cirugías Complementarias a la Colocación de Implantes Facultad de Odontología UNCuyo, Mendoza, Argentina.

ODONTÓLOGA PROFESORA EVELYN DOLONGUEVICH

Especialista en Periodoncia y Docencia Universitaria; docente de la Facultad de Odontología; Jefa de Clínica en el post-grado de Rehabilitación Oral con Implantes en el área de Periodoncia, Facultad de Odontología UNCuyo, Argentina; Jefa de Clínica en el post-grado de Cirugías Complementarias a la Colocación de Implantes, Facultad de Odontología UNCuyo, Mendoza, Argentina.

ODONTÓLOGA ANA M. BOETSCH

Coordinadora y Jefa de Clínica en el post-grado de Rehabilitación Oral con Implantes en el área de Ortodoncia, Facultad de Odontología UNCuyo, Mendoza, Argentina; Coordinadora y Jefa de Clínica en el post-grado de Cirugías Complementarias a la Colocación de Implantes Facultad de Odontología UNCuyo, Mendoza, Argentina.

RESUMEN

Cuando pensamos en una rehabilitación oral estamos frente a una difícil situación, ya que esto involucra el compromiso de varias especialidades en forma simultánea. Esto es muy enriquecedor, un trabajo en equipo que para comenzar con el debate frente a las necesidades del plan de tratamiento, necesitará por encima de todo objetivos comunes y así poder arribar al objetivo final.

Palabras clave

Rehabilitación, ortodoncia, injerto, implantes.

ABSTRACT

When we think of oral rehabilitation, we are placed in a difficult situation because it involves immersing oneself in different disciplines simultaneously. This is a highly rewarding experience because it is part of the "team work". From the discussion of the treatment plan that establishes common goals (of the different subjects) to the final goal, a continuing and precise team work must be carried out.

Key words

Rehabilitation, orthodontics, graft, implants.

INTRODUCCIÓN

La sola idea de pensar en una rehabilitación de oral, nos coloca en una situación "difícil", ya que esto implica "sumergirnos" obligatoriamente en varias discipli-

nas en forma simultánea, lo cual es altamente enriquecedor y conforma el tan mencionado trabajo en equipo. Desde la discusión del plan de tratamiento que plantea objetivos comunes de las diferen-

tes especialidades, hasta el objetivo final, se debe llevar a cabo un continuo y minucioso trabajo de equipo.

Desde hace casi una década hemos estado realizando estas prácticas transfor-

Trabajo interdisciplinario para una óptima rehabilitación oral. Caso clínico.
 OD. PROF. ALBERTO MARTÍN; OD. NATALIA BUTTANI; OD. PROF. EVELYN DOLONGUEVICH; OD. ANA M. BOETSCH

mándose poco a poco en un medio de trabajo permanente. Hoy no concebimos la denominación "rehabilitación oral" sin tomar todos los recursos que puedan brindarnos las diferentes especialidades que abarcan nuestra profesión.

El hecho de que un paciente ingrese en nuestro consultorio para solucionar un problema estético y funcional, implica de parte nuestra un gran compromiso.

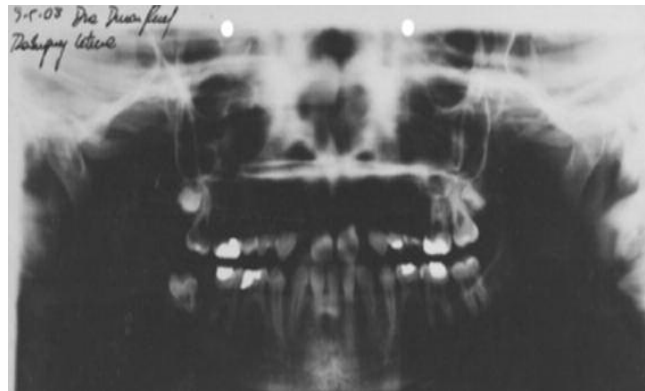

Figura 1.
Rx panorámica previa.

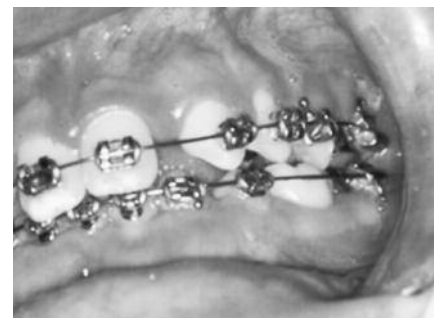
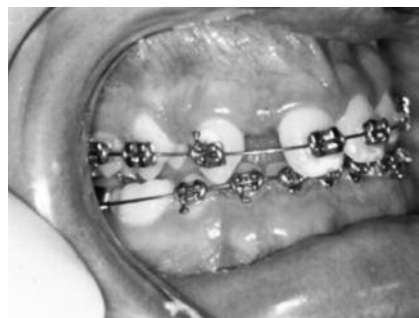
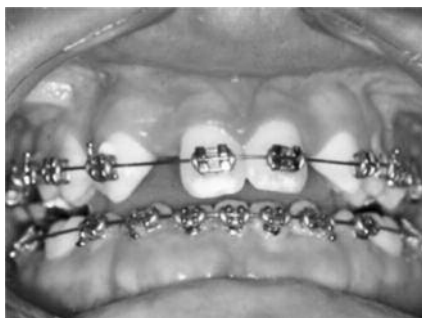Figura 2. *Fotos iniciales.*

Presentación de un caso clínico

La paciente asiste a la consulta para la colocación de implantes en el lugar de las agencias de los incisivos laterales superiores.

Edad: 22 años.

Antecedentes odontológicos: tratamientos de ortodoncia previos; la paciente presenta agencias de 32, 34, 44, 12, 22, 47 y 38.

Antecedentes médicos: no relata.

Plan de tratamiento propuesto: Se plantea un trabajo en equipo con un tratamiento de ortodoncia fija, control periodontal e implantes (1), (2), (4), (6), (7), (8).

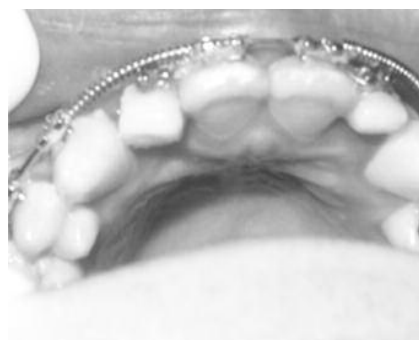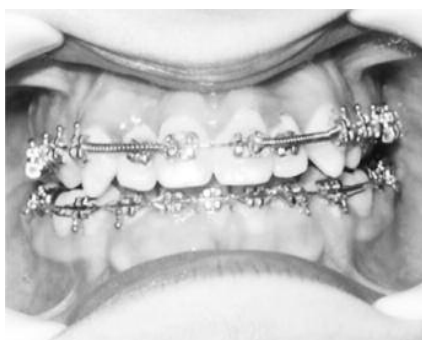
Se inicia el tratamiento de ortodoncia fija con el fin de mejorar el plano de oclusión, las guías funcionales y conseguir el espacio necesario para la colocación de

implantes. Debido al impacto emocional y estético que tenían para la paciente las brechas de 12 y 22 desdentadas, se plantea la colocación de dientes de stock sujetos a la aparatología fija (3), (4), (7), (8), (9).

En una segunda etapa, y una vez logrado el espacio mínimo e indispensable, se procedería a la expansión de tablas en forma manual con el fin de lograr la cantidad suficiente de tejido esponjoso para asegurar la viabilidad de los implantes (5).

Tal decisión fue tomada debido a que la zonas de agencias poseen un mayor riesgo en el fracaso de los implantes por la falta de alveolos y por tal razón a la falta de tejido esponjoso como consecuencia de las mismas.

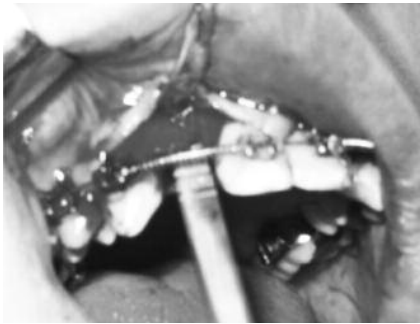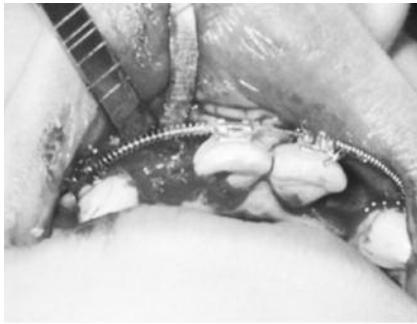
Se esperaron los cuatro meses pertinentes a la oseointegración de los implantes, se retira la aparatología fija y se coloca contención para luego proce-



Figuras 3 y 4. *Espacios logrados para dar inicio a la segunda etapa.*

Trabajo interdisciplinario para una óptima rehabilitación oral. Caso clínico.

OD. PROF. ALBERTO MARTÍN; OD. NATALIA BUTTANI; OD. PROF. EVELYN DOLONGUEVICH; OD. ANA M. BOETSCH

**Figura 5.** Sisyunción manual.**Figura 6.** Obsérvese la línea de disyunción.**Figura 7.** Implantes transicionales colocados para mantener la disyunción creada.

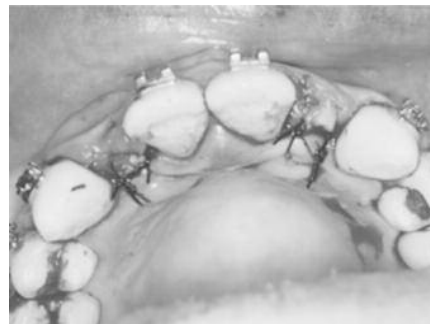
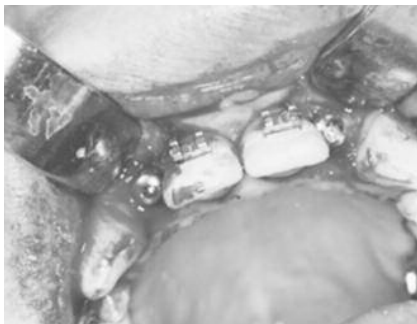
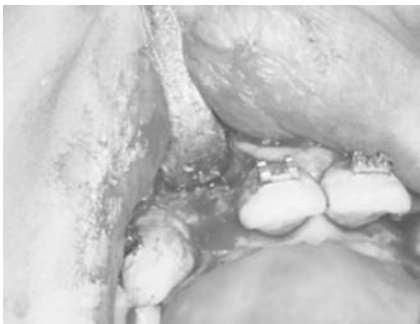
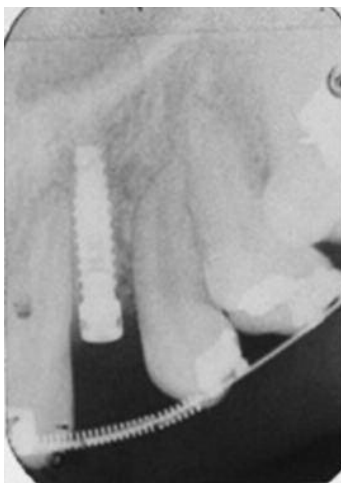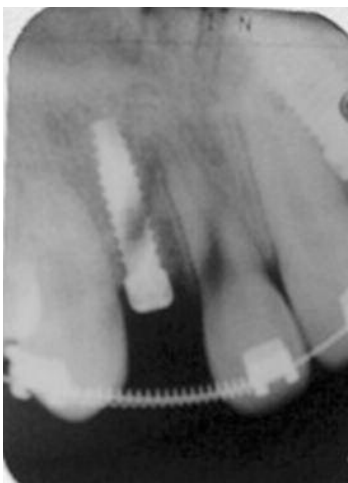der a la habilitación protética de los mismos. En ese momento, y después de haber tomado todos los recaudos necesarios para obtener exitosamente una rehabilitación de la paciente, los implan-

tes habían fracasado, por lo que se decide intervenir quirúrgicamente a la paciente (5), (11), (12).

Frente a este cuadro clínico, se decide la colocación de dos injertos autólogos de

E.N.A (espina nasal anterior), en la zona de ambos incisivos laterales, para la posterior colocación de los implantes (5), (11), (12).

Luego de un compás de espera de

**Figuras 8, 9 y 10.** Cirugía de colocación de los implantes, dos meses después de la disyunción.**Figuras 11 y 12.** Rx post-colocación de los implantes.

Trabajo interdisciplinario para una óptima rehabilitación oral. Caso clínico.
 OD. PROF. ALBERTO MARTÍN; OD. NATALIA BUTTANI; OD. PROF. EVELYN DOLONGUEVICH; OD. ANA M. BOETSCH

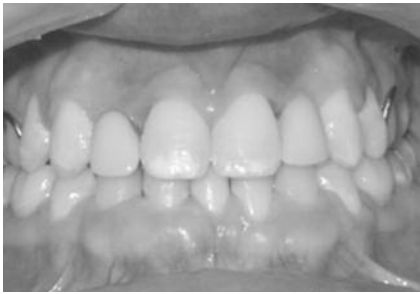

Figura 13. Retiro de aparatología fija.

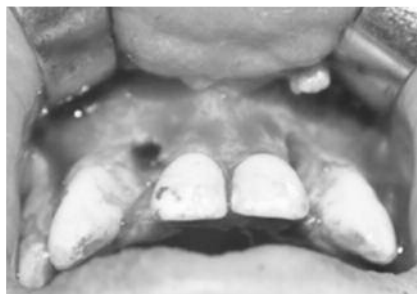

Figura 14. Se observa el lecho dejado por los implantes.

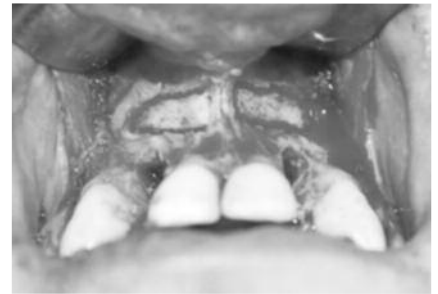

Figura 15. Zona dadora con ambos injertos ya delimitados.

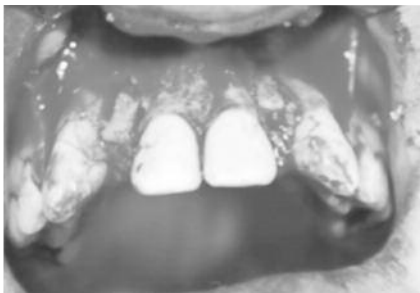

Figura 16. Injertos colocados bajo presión en la zona receptora.

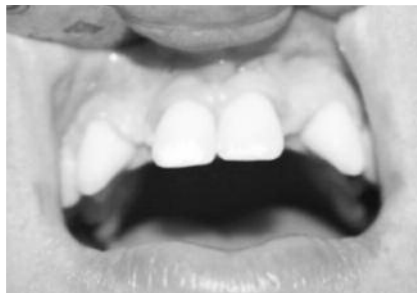

Figura 17 y 18. Procedimiento quirúrgico para la colocación de los implantes.

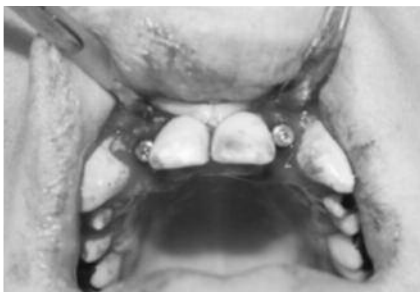
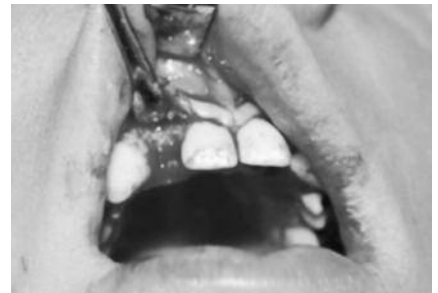
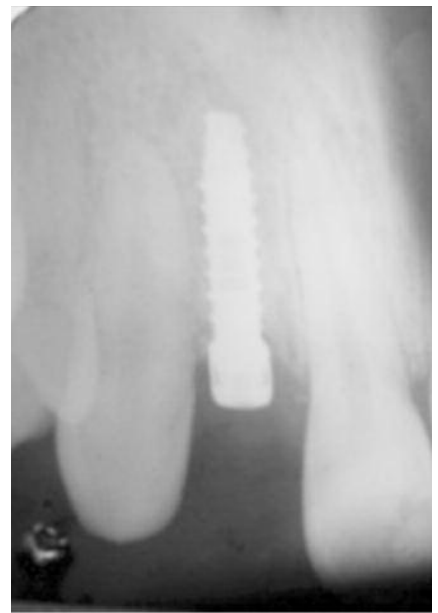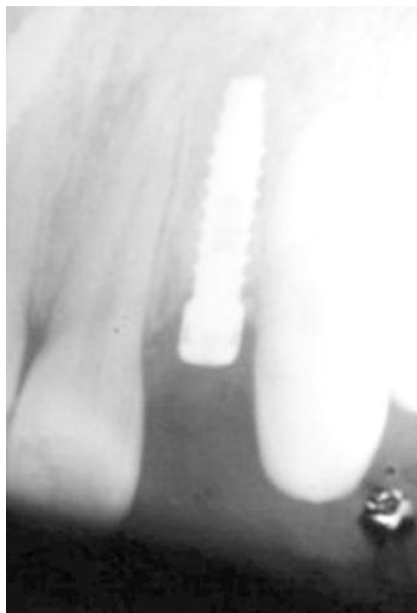Figura 19. Implantes colocados.

cuatro meses posterior a la colocación de los injertos, se procede a la cirugía para la colocación de los implantes (5), (11).

Cuatro meses después de la colocación de ambos implantes se procede a la habilitación de los mismos y la colocación de coronas provisionales de acrílico por un lapso de dos meses para una carga progresiva de los mismos (10).

Una vez transcurrido el tiempo previsto, se procede a la colocación de ambas coronas de porcelana (10).



Figuras 20 y 21. Rx post-colocación de los mismos.

Trabajo interdisciplinario para una óptima rehabilitación oral. Caso clínico.

OD. PROF. ALBERTO MARTÍN; OD. NATALIA BUTTANI; OD. PROF. EVELYN DOLONGUEVICH; OD. ANA M. BOETSCH

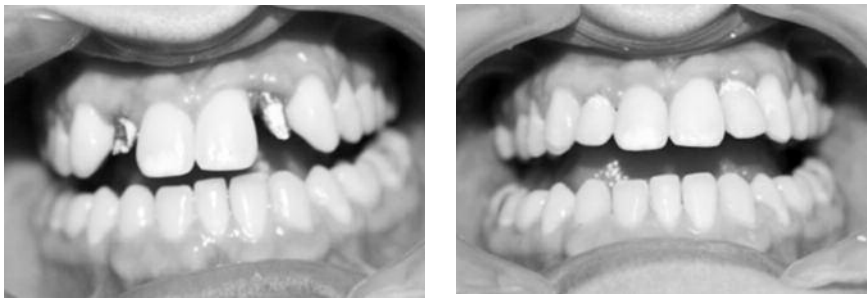

Figura 22 y 23. *Implantes con sus emergentes, hilo retractor para la impresión definitiva y coronas provisionarias respectivamente.*

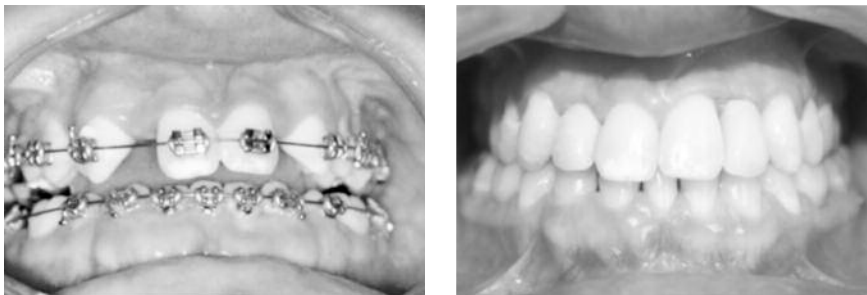


Figura 24. *Antes.*

Figura 25. *Después.*

DISCUSIÓN

Podríamos plantear por qué no haber llevado los caninos a la posición de laterales, cerrar espacios con la mecánica ortodóncica y evitar los procedimientos quirúrgicos. Las razones por las que decidimos este plan de tratamiento fueron las numerosas agenesias de la paciente a predominio del maxilar inferior que dejaban poca estabilidad oclusal. Otro punto fue la estética, ya que la anatomía de los caninos era muy voluminosa para la caracterización como laterales y el nivel gingival no hubiese quedado estético por el mismo motivo del volumen de los caninos; otro punto era la función de guía canina, que nadie mejor que un canino para realizarla, por lo general las raíces de premolares no son lo suficientemente resistentes para las desoclusiones; además, hipotéticamente el posicionar los caninos y crear el espacio llevaría menos tiempo y de hecho eso se logró en poco tiempo; y fundamentalmente era el deseo de nuestra paciente.

Protéticamente era posible la colocación de coronas de zirconio y emergentes del mismo material, pero no pudo realizarse por una cuestión económica.

BIBLIOGRAFÍA

- JULIA F. DE HARFIN.** 2007 *Tratamiento ortodóncico del adulto.* Editorial Médica Panamericana, 2ª edición, 1-35-121-153-259-343.
- JOSÉ A. CANUT.** 1994 *El paciente de ortodoncia.* Doyma.
- JULIA F. DE HARFIN** 1994. *Movimientos ortodóncicos en el paciente adulto como complemento de la terapia peridontal.* Sociedad Argentina de Ortodoncia; 57:5-60.
- JOSÉ A. CANUT.** 1992 *Ortodoncia clínica.* Ed. Salvat - 239-257-481.
- M.S. BLOCK.** 2002. *Atlas en color de cirugía implantológica dental;* 1ª ed. Madrid; Editorial Médica Panamericana.
- LINDHE, JAN.** 2008. *Periodontología clínica e implantología odontológica;* 4ª ed. Bs. As.; Editorial Médica Panamericana.
- G. SENCHERMAN DE SAVDIE, DR. ENRIQUE ECHEVERRI GUZMÁN.** 1997. *Neurofisiología de la oclusión;* 2ª ed. Bogotá, Colombia; Ediciones Monserrate Ltda.
- ALONSO, ALBERTINI, BECHELLI.** 1999. *Oclusión y diagnóstico en rehabilitación oral;* Editorial Panamericana, Bs. As.
- J. J. ECHEVERRÍA GARCÍA Y J. B. CARRIÓN.** 2005. *Manual SEPA de Periodoncia y terapéutica de implantes,* Editorial Médica Panamericana.
- H. SHILLINGBURG, S. HOBBO, R. JACOBI, S. BRACKETT.** 2000. *Fundamentos esenciales en prótesis fija,* 3ª ed. Barcelona; Editorial Quintessence S. L.
- C. GATTI, M. CHIAPASCO, P. CASENTINI, C. PROCOPIO.** 2001. *Manual ilustrado de implantología oral;* Edición 2001; editorial Amolca
- J. DINA TO Y W. POLIDO.** 2003. *Implantes oseointegrados;* Editorial Artes Médicas, Brasil.