

Artículos de revisión

REACCIONES TITULARES LIQUENOIDES

Emilce Rivarola de Gutierrez*

* Facultad de Ciencias Médicas. Universidad Nacional de Cuyo.

Correo electrónico de contacto: erivarola@fodonto.uncu.edu.ar

Histológicamente numerosas entidades clínicas inflamatorias de piel y mucosas confluyen en un patrón microscópico referido como “reacción tisular liquenoide” (LTR) (Pinkus, 1973). Esto incluye un patrón de células en la capa basal del epitelio con cambios morfológicos descritos como “licuefactivos, hidrópicos o vacuolares”. Esta injuria basal está en íntima relación con una disposición en banda de células inflamatorias mononucleares en corion o dermis papilar y media. Son principalmente linfocitos T activados, macrófagos y células dendríticas. Las patologías que muestran este patrón incluyen al liquen plano y al lupus eritematoso cutáneo. Las reacciones liquenoides o dermatitis de interfase se han dividido tradicionalmente en las que tienen un infiltrado de alta densidad o uno de baja densidad (pobre en células). (Romero et al., 1977; Sontheimer and Gilliam, 1981). Los ejemplos de infiltrados ricos en células son: liquen plano y sus variantes, reacciones liquenoides a drogas, liquen nítido, liquen estriado, lupus discoide. (Figura 1) Ejemplos de infiltrados pobres en células son: los exantemas morbiliformes inducidos por drogas o virus, el lupus agudo, el subagudo, la dematomiositis, la reacción injerto versus huésped y el eritema multiforme. (Figura 2) A este patrón histológico también se lo denomina dermatitis de interfase. (Hurwitz et al., 1982; Fitzpatrick 1992; Crowson and Magro 1997). Crowson y colaboradores en el 2008 definieron al término dermatitis de interfase como el hallazgo en una biopsia de piel de un infiltrado inflamatorio que bordea u oscurece la unión dermo-epidérmica. El término reacción tisular liquenoide es de uso más frecuente en las publicaciones en Pub Med.

En relación con la etiopatogenia de la LTR, se acepta actualmente que: “el ataque autoinmune de las células T sobre la epidermis es el primer evento patológico en la LTR”¹.

En algunos casos el antígeno diana de la reacción resulta conocido, por ejemplo los aloantígenos de la reacción injerto versus huésped. En otros se piensa que es un autoantígeno, como Ro/SSA y La/SSB en el síndrome de Sjögren, pero en la mayoría de los casos resulta desconocido, con reactividad cruzada entre antígenos ambientales y autoantígenos sospechosos. Numerosos antígenos infecciosos, drogas y químicos han sido implicados: entre ellos los más mencionados son 1-Los contactantes: amalgamas, mercurio, cobre, oro, químicos en desarrollo de la fotografía color

2-Por ingestión: drogas como inhibidores de la enzima convertidora de la angiotensina, antimaláricos, bloqueadores de los canales del calcio, antiinflamatorios no esteroideos

3- Inyectados: las vacunas por ejemplo la de la hepatitis B

4- Entre las infecciones: hepatitis B, hepatitis C y herpes virus humano 7.²

Un modo de abordar la etiopatogenia es dividiendo este patrón reaccional en dos compartimientos:

-El sector que es foco de injuria: la capa basal del epitelio.

-La fracción responsable de este patrón de injuria: el infiltrado inflamatorio.

Aunque otros compartimientos histológicos también tienen cambios como hiperqueratosis, hipergranulosis focal, acantosis irregular, el cambio epidérmico típico es el compromiso de la capa basal. Se produce una cascada de eventos resultante del daño de la capa basal, predecible desde el conocimiento general de la biología epidérmica: la necrosis de los queratinocitos.³ Estos cambios de la basal (hidrópicos o licuefactivos) resultan de una edematización rápida del citoplasma. A este fenómeno se lo denomina oncosis. Esto se corresponde con el concepto de Virchow de hinchazón nublada (cloudy swelling) siendo la definición de oncosis: relacionado o

causado por edema o alguna hinchazón.⁴ La oncosis conduce a la ruptura de la membrana plasmática y a la avería de las organelas típicas de la necrosis celular.⁵ La necrosis celular puede ser inducida en los queratinocitos por varios mecanismos. Los más prominentes son la injuria por toxinas y el stress oxidativo. Otros estímulos que incluyen a las citoquinas, ribonucleótidos, depleción de ATP e isquemia también pueden inducir necrosis. La necrosis celular sigue a un proceso secuencial que es sugestivo de un programa de muerte celular.⁶ Mientras hay muchos marcadores de apoptosis, virtualmente no existen marcadores de necrosis. Se asume tradicionalmente que el blanco en las RTL es el queratinocito basal. Estos constituyen más del 90% de la capa basal, pero otras células de este estrato como los melanocitos también pueden ser atacados. En algunas patologías con el patrón RTL ocurre un leucoderma central permanente, similar al vitíligo, en la zona central inactiva de las lesiones. Un protagonismo de las células de Merkel como blanco de estas reacciones no ha sido demostrado. Tampoco ha sido señalado si las células madres del estrato basal pueden ser atacadas. Los cuerpos de las células de Langerhans residen en posición suprabasal, pero sus dendritas se extienden a la capa basal. De modo interesante se ha confirmado que las células de Langerhans están presentes en mayor número en el liquen plano.⁷

Dado la prominente “hinchazón nublada” se ha asumido que las células efectoras de estas reacciones eran inductoras de degeneración necrótica de la epidermis basal. Pero con el creciente entendimiento del proceso de vía apoptosis se reconoce que algunas células basales en estas reacciones van a la apoptosis. Son ejemplos el liquen plano, el lupus cutáneo la dermatomiositis y la reacción injerto versus huésped aguda y crónica. La expresión de moléculas antiapoptóticas en el liquen plano oral puede actuar en contra del asalto proapoptótico y rescatar al epitelio de la muerte celular rampante que resulta en ulceración clínica.⁸ Se observó en biopsias de liquen

oral que tanto el dominio proteico asociado al Fas, pro-apoptótico, como las moléculas antiapoptóticas I κ Bquinasa (p-IKK), NF- κ B/p50, proteína inhibitoria de la apoptosis FLICE (L), el inhibidor de la apoptosis (cIAP-1) y el cIAP-2, están fuertemente sobre-expresadas, en comparación con la mucosa sana. No había diferencias en los patrones de tinción para las caspasas activas 3 y 8. En un estudio reciente se ha enfatizado el rol de la apoptosis como mecanismo causal del liquen plano.⁹ Con el advenimiento de herramientas moleculares será posible discriminar en estudios futuros la relación entre necrosis (el primer cambio morfológico que se ve asociado a la oncosis) y apoptosis en estas reacciones.¹⁰

En el infiltrado dérmico inflamatorio se han encontrado dos tipos de células que se relacionan directamente con la injuria a la capa basal: los melanófagos y los cuerpos coloides (sinónimos: cuerpos hialinos, citoides o de Civatte). Los melanófagos son macrófagos dérmicos que han fagocitado el pigmento liberado, ante la injuria, por los queratinocitos y los melanocitos basales. Los cuerpos coloides son queratinocitos basales que han sufrido degeneración amiloide. El infiltrado mononuclear está compuesto por tres líneas celulares derivadas de la médula ósea: linfocitos T, macrófagos y células dendríticas. La mayoría son los linfocitos T CD4/CD8. En la mayoría de los estudios las células CD8 superan en número a las CD4. Líneas celulares citotóxicas y clones de linfocitos T dirigidas contra los antígenos de histocompatibilidad clase I (HLA-1) han sido aisladas de las lesiones de liquen plano. Además la expresión del gen para el receptor V β , especialmente V β 22 y V β 23 han sido observada en los linfocitos T que infiltran el liquen plano oral, sugiriendo una expansión antígeno específica in situ, oligoclonal. Se ha sugerido que los linfocitos T CD8 que expresan perforina y granzima juegan un rol primario en la apoptosis de los queratinocitos en el liquen oral y en el liquen de piel.¹¹ Estudios recientes sugieren que el interferón α (INF α) es producido por una población expandida de células

dendríticas plasmocitoides en las lesiones de liquen de piel y en otras RTL. $\text{INF } \alpha$ soporta la producción local de quimioquinas incluyendo IP10/CXCL10 por células residentes como los queratinocitos. CXCL10 (C-X-C motif chemokine 10) también conocido como protein 10 kDa inducida por el Interferon gamma (IP-10) o pequeña-inducible citoquina B10 es una proteína que en los humanos es codificada por el gen CXCL10. Es una pequeña citoquina que pertenece a la familia CXC de quimioquinas. Es secretada por varios tipos de células en respuesta al interferón γ . Estos tipos celulares incluyen monocitos, células endoteliales y fibroblastos. A CXCL10 se le atribuyen varios roles, como la quimioatracción de monocitos/macrófagos, células T, células NK y células dendríticas, promoción de la adhesión de células T a las células endoteliales, actividad antitumoral, inhibición de colonias que se forman en la médula ósea y angiogénesis. Esta quimioquina realiza sus efectos uniéndose al receptor de quimioquina de la superficie celular CXCR3¹². Los receptores de quimioquinas (citoquinas quimiotácticas) CXC son proteínas integrales de membrana que específicamente se ligan y responden a citoquinas de la familia CXC de quimioquinas. Representan una subfamilia de receptores conocidas como las proteínas transmembrana 7 (7-TM) ya que expanden la membrana celular siete veces. En los mamíferos hay siete receptores de quimioquinas CXC conocidos, nombrados CXC1 a CXC7. CXCR3 se expresa predominantemente en los linfocitos T y también en linfocitos B y NK y es inducido grandemente siguiendo a la activación celular. Hay dos isoformas CXCR3-A y CXCR3-B. CXCR3 es capaz de regular el tráfico de leucocitos. La unión de quimioquinas a CXCR3 induce varias respuestas celulares, las más notables: la activación de las integrinas, los cambios del citoesqueleto y migración quimiotáctica. La interacción del ligando -CXCR3 atrae células Th1 y promueve la maduración de los Th1.¹³ Estas quimioquinas reclutan a linfocitos T citotóxicos que expresan el receptor CXCR3 dentro del infiltrado inflamatorio del

liquen plano¹⁴ La frecuencia de FOXP3 y de GITR (receptor de factor de necrosis tumoral inducido por glucocorticoides) células T regulatorias CD4 y CD25 eran similares en la dermatitis espongiosa, psoriasis y liquen plano en un reporte. **FOXP3** ([forkhead](#) box P3) es una proteína involucrada en las respuestas del sistema inmune. Un miembro de la familia de proteínas FOX, FOXP3 parece funcionar como un regulador maestro en el desarrollo y función de los linfocitos T regulatorios. (Tregs)¹⁵ Otro grupo reportó un enriquecimiento de CD45RO, CD2 y células T CD25 en el infiltrado dérmico del liquen plano en comparación con la psoriasis y la dermatitis atópica.¹⁶ Los macrófagos CD68 son el componente menor de las células mononucleares del liquen plano. Su distribución en el infiltrado no parece diferenciarse de la que se ven otras afecciones. Las células dendríticas se han observado en número expandido en el epitelio y presentes en la dermis. Las células dendríticas plasmocitoides CD123 y BCDA-2 están expandidas en este infiltrado y se las ha encontrado también en la dermatomiositis y el lupus cutáneo. Células dendríticas CD11c, S100, CD68, mieloides y células de Langerhans se han reportado aumentadas en los infiltrados y en los epitelios del liquen oral y cutáneo.¹⁷ Las células natural killers (NK) han sido implicadas como efectoras en las lesiones de liquen oral. Lo mismo pasa con los mastocitos que se encuentran aumentados en el infiltrado y en un importante porcentaje están degranuladas. Se ha sugerido que esto podría ayudar a las células T a alcanzar la membrana basal. Se sabe además que los mastocitos responden a los ligandos de los TLR.

Las células que no están típicamente presentes en el infiltrado de las LTR incluyen a los neutrófilos y los eosinófilos. De todos modos no se puede excluir a los neutrófilos de las primeras fases del liquen plano, como en el caso de reacciones de hipersensibilidad retardada inducida por tuberculina. La ausencia de eosinófilos implica dominancia del patrón de citoqueratinas TH1.

Dinámica celular e interacciones: la mayoría son linfocitos CD8 en el epitelio y al lado de los queratinocitos dañados. Además se co-localizan con los queratinocitos apoptóticos. Los clones que de ellos se aíslan son más citotóxicos contra queratinocitos lesionales autólogos que los clones de piel normal de estos mismos pacientes, sugiriendo que los linfocitos de la lesión pueden en parte estar activados por un antígeno asociado con el complejo mayor de histocompatibilidad (MHC) clase 1 de los queratinocitos basales y los CD8 activados pueden gatillar la apoptosis en el liquen plano oral. La naturaleza del antígeno y la célula clave presentadora del antígeno es incierta en esta afección.

Se deduce de lo anterior que los linfocitos T activados son unos de los componentes más críticos en la patogénesis del liquen oral plano.¹⁸ Las secciones histológicas de lesiones orales del liquen plano exhiben un intenso infiltrado activado de linfocitos T la antígeno positivo.¹⁹ Estos linfocitos T son principalmente CD4 y CD8 positivos. Las células CD8 positivas están asociadas con la progresión de la enfermedad, con la localización intraepitelial y con la lámina propia superficial. Los linfocitos T exhiben una actividad supresora. La especificidad antigénica se sugiere por "restricted T cell receptor V".^{20 21} La producción local de citoquinas puede ser un componente importante del liquen plano oral persistente crónico. Las citoquinas de los linfocitos T in vitro han demostrado elevados niveles de interleukina-6 y factor estimulante de las colonias de granulocitos-macrófagos. La estimulación de los linfocitos T derivados de estos líquenes planos produce más TNF, IL-6 y GM-CSF que las células mononucleares periféricas. Los queratinocitos del liquen plano oral producen IFN, IL-6 y TNF cuando son estimuladas por IL-1, LPS y PMA. Como los queratinocitos del liquen plano oral producen citoquinas que estimulan la activación de los linfocitos T, ello posibilita que la lesión sea crónica y mantenida. La molécula de adhesión intercelular (ICAM-1) exhibe un significativo aumento de su expresión en el liquen oral

plano implicando queratinocitos, células de Langerhans, macrófagos y linfocitos T. La ICAM-1 promueve la migración de leucocitos a las áreas inflamadas. Por encima de la regulación de las moléculas de adhesión vascular puede reclutar y retener linfocitos T activos manteniendo la lesión de liquen plano oral.²² Se ha sugerido que las proteínas de choque térmico (HSP) pueden servir como autoantígenos en algunas enfermedades autoinmunes. La HSP60 se ha mostrado elevada en las células epiteliales de la capa basal en el liquen plano oral.²³ Las citoqueratinas son un grupo de proteínas de filamentos intermedios en el epitelio.²⁴ Se ha demostrado recientemente en las capas basales y suprabasales del epitelio en el liquen plano la presencia de las citoqueratinas 1/10. Chaiyrait et al., en 1999 sugirieron una hipótesis unificadora para la patogénesis del liquen plano oral. Esta hipótesis sugería que un estímulo antigénico exógeno iniciaría una respuesta inmune mediada por células T en individuos genéticamente susceptibles. Esta reacción promovería la generación de citoquinas con proteínas de choque térmico y la expresión de citoqueratinas 1/10 en los queratinocitos basales. Esta estimulación inmune endógena activaría a las células T citotóxicas, provocando la destrucción de los queratinocitos basales, y el desarrollo de las lesiones de liquen plano oral. Ejemplos de estímulos exógenos capaces de iniciar esta cascada autoperpetuante serían ciertos medicamentos, materiales dentales e infecciones.²³

Más recientemente, reuniendo hipótesis relacionadas con la inmunopatogenia del liquen plano, se ha propuesto un modelo para explicar el comportamiento de los linfocitos T memoria CD8.¹ Tanto en la LTR de la reacción medicamentosa fija, como en la infección por herpes simple, los CD8 activados y células dendríticas presentadoras de antígenos, persisten en la zona de la lesión en los períodos de remisión clínica. Esto podría ser consecuencia de la expresión de antígenos en niveles bajos y se ha sugerido que los CD permanecen allí para prevenir reactivación

viral pero reacciones cruzadas con antígenos de drogas podrían desencadenar nuevamente el patrón lesional LTR. En 2005 se presentó un modelo unificador para el liquen plano^{9 10} que comprende los siguientes estadios:

Estadio1: Las células presentadoras de antígenos (APCs) (células de Langerhans epidérmicas y dendríticas dérmicas) y los queratinocitos basales, son activados por diferentes antígenos. Las señales a través de TLR-7 y TLR-9 de células dendríticas plasmacitoides reclutadas en este medio de activación inmune innata amplifican la activación de estímulos efectores a través de la producción de IFN- α . Estas mismas células que expresan receptores para Fc pueden también ser activadas por complejos inmunes que contienen antígenos virales o propios.²⁵

Estadio 2a: APCs activadas y queratinocitos secretan citoquinas que atraen linfocitos. Receptores específicos han sido implicados (ej. CXCL-10/CXCR3).¹³ Las células dendríticas activadas APCs presentan antígenos asociados con MHC clase II a las células T CD4. La co expresión de CD40 y CD80 sumado a la secreción de IL-12 por las células dendríticas APCs promueven una respuesta celular Th-1 de célula TCD4.

Estadio 2b: queratinocitos basales activados presentan antígenos asociados con MHC clase I a células T CD8.

Estadio 3a: las células T Th-1 CD4 segregan IL-2 e INF γ .

Estadio 3b: IL-2 e INF γ se unen a sus respectivos receptores en los linfocitos T citotóxicos CD8. Es posible que las células Th-17 puedan participar en este momento. Productos liberados por mastocitos activados podrían facilitar la ruptura de la membrana basal a las células T para entrar al epitelio. Células T CD8 citotóxicas que expresan CXCR3 son reclutadas de la circulación a la piel por quimioquinas elaboradas localmente como CXCL-10.

Estadio 4: Los T CD8 citotóxicos activados antígeno específicos, expresan FasL, segregan granzimas/ perforina y/o TNF α .

Estadio 5: estas citoquinas gatillan la apoptosis de los queratinocitos basales. Hay evidencia de que los queratinocitos basales sufren necrosis y apoptosis en las LTR. Es posible además que los queratinocitos injuriados expresen proteínas del golpe de calor en respuesta al stress.²⁶

Esas proteínas también pueden ser blancos de la respuesta autoinmune. Se ha sugerido que dos antígenos serían necesarios para el desarrollo completo de LTR⁹

Como ejemplo el antígeno nº1 puede ser un polipéptido derivado de un virus restringido a MHC clase II, procesado dentro de los endosomas de las células dendríticas. La presentación de este antígeno procesado a los TH1 CD4 en el entorno de las células dendríticas, deriva en citoquinas pro inflamatorias (Ej. TNF- α , IL-1, IL-12) y resultaría en la generación de IL-2 e IFN- γ . Estas dos últimas citoquinas trabajando con CXCL9–CXCL11 inducido localmente por el IFN- α puede resultar en el reclutamiento y la activación de CXCR3+ células T CD8. Estos linfocitos T efectores citotóxicos, serían posteriormente activados por el antígeno nº 2, procesado en el restringido por MHC clase I siendo presentado a queratinocitos basales activados. El antígeno nº2 podría ser un auto antígeno tales como las proteínas del golpe de calor inducidas en los queratinocitos basales vía activación inmune de la respuesta innata. Mediadores citotóxicos y pro apoptóticos expresados por los CD8 completamente activados (granzima, perforina, fas ligando) pueden luego mediar la apoptosis y necrosis de la basal. También es posible que el antígeno 1 y 2 representen a la misma molécula que acceda a las vías de presentación antigénica endosomales y citoplásmicas por mecanismos de presentación cruzada de antígenos⁹. Un ejemplo sería un hapteno químico. Muchas de las lesiones con el patrón histológico de LTR se caracterizan por la resolución espontánea^{Error! Marcador no definido.} Esto podría implicar que se trata de un mecanismo fisiológico para mantener la integridad de las células basales que se han desalineado. El polimorfismo genético de componentes pro y anti-

inflamatorios de ese mecanismo protector podría estar en juego. En el liquen plano dentro del componente pro inflamatorio se han reportado el INF- γ , TNF- α , IL-18. Además presenta muchas vías antiinflamatorias, por ejemplo expresión variable de la vía de TGF- β /Smad. Además se han observado bajos rangos de apoptosis de linfocitos del infiltrado. También una expresión variable de inhibidores de citoquinas como receptores solubles de TNF- α y receptores de IL-1 puede participar. No se han encontrado anomalías cuantitativas en FOXP3 en los Tregs del liquen plano. Numerosas moléculas menos conocidas se han implicado en la subregulación de la inflamación en el liquen, como los inhibidores solubles de citoquinas: receptor soluble TNF, receptor soluble IL-1; resolvinas y protectivas.²⁷ Conjuntamente, indoleamina 2,3-dioxigenasa, que degrada el triptófano y suprime la proliferación de las células T es inducida por los IFNs y otras citoquinas inflamatorias.²⁸ La expresión variable de estas moléculas podrían también protagonizar una subregulación defectuosa de las vías inflamatorias mediadas por INF- α .²⁹ El trauma no específico precipita las actividad del liquen en piel no comprometida tanto en el liquen como en el LE cutáneo (fenómeno isomórfico de Köebner). En adición la luz UV exacerba lagunas patologías con patrón liquenoide como el LE cutáneo y la dermatomiositis.¹⁰

En síntesis, aunque existen muchas controversias sobre la patogenia del liquen plano oral, un gran conjunto de evidencias soporta el rol de la desregulación inmune. Los mecanismos en la hipótesis de la inmunopatogenia se concentran en:

1. Respuesta inmune antígeno específica, mediada por células.
2. Mecanismos no específicos
3. Respuesta autoinmune
4. Inmunidad humoral³⁰

Es posible que intervengan todos estos mecanismos con variabilidad en su grado de expresión en los pacientes relacionando el cuadro clínico que se esté manifestando,

con los patrones genéticos e influencias ambientales que determinan la respuesta individual.

Agradecimiento: al Prof. Dr. Nelson Driban por su inestimable y generosa colaboración.

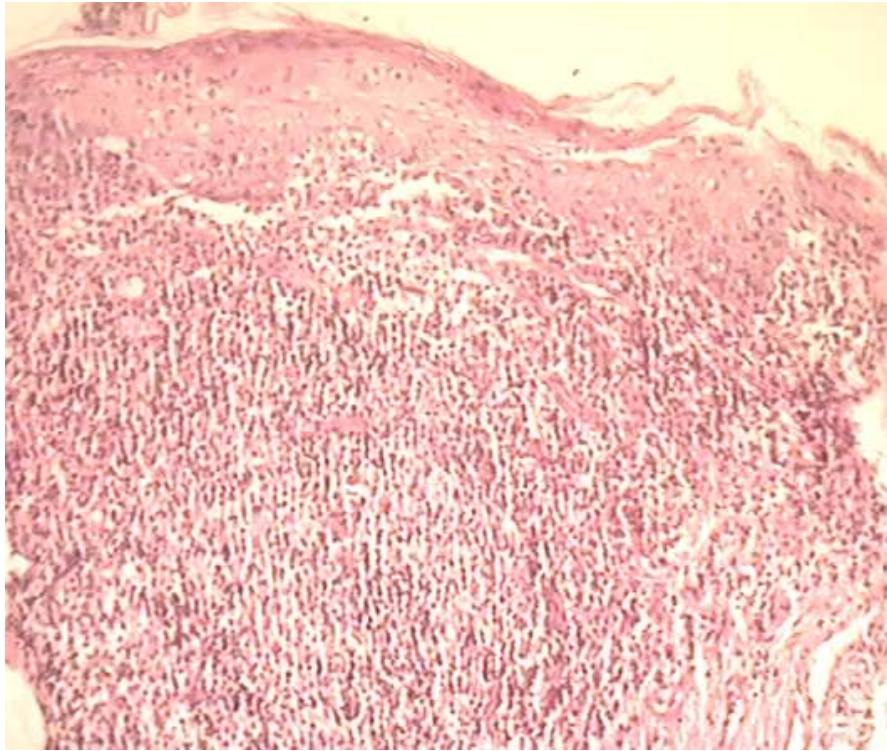


Figura 1: Liquen oral, infiltrado rico en células

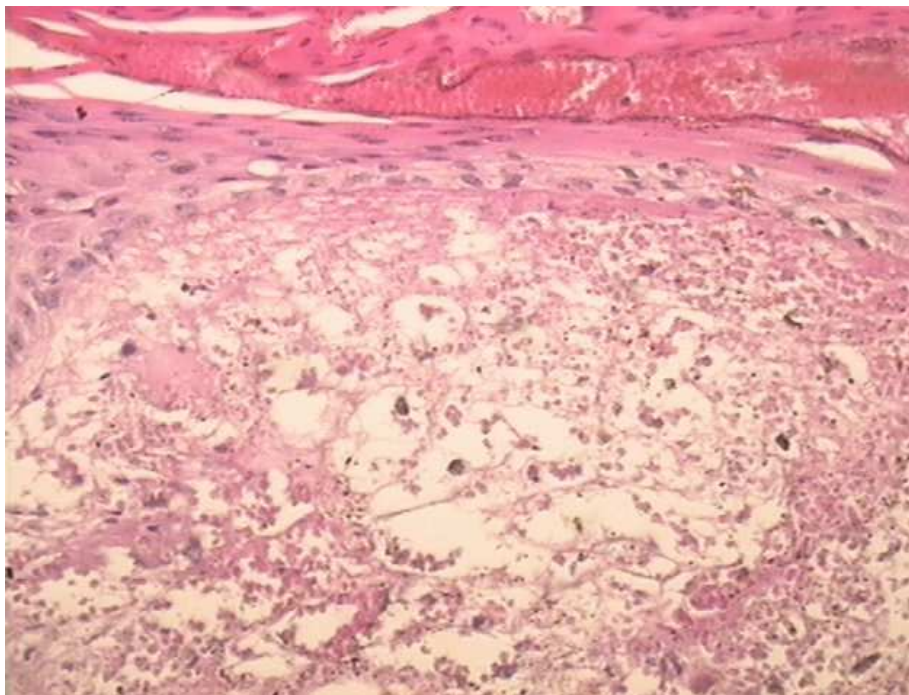


Figura 2: Eritema multiforme, reacción tisular en la interfase dermo-epidérmica con infiltrado pobre en células.

Referencias bibliográficas

- ¹ Shiohara T, Mizukawa Y. The immunological basis of lichenoid tissue reaction. *Autoimmun Rev* 2005; 4:236–41.
- ² Sugerman PB, Savage NW, Walsh LJ, Zhao ZZ, Zhou XJ, Khan A et al. The pathogenesis of oral lichen planus [Review]. *Crit Rev Oral Biol Med* 2002;13:350–65.
- ³ Pinkus. Lichenoid tissue reactions. A speculative review of the clinical spectrum of epidermal basal cell damage with special reference to erythema dyschromicum perstans. *Arch Dermatol* 1973;107:840–4.
- ⁴ Stedman's Medical Dictionary
- ⁵ Krysko DV, Vanden Berghe T, D'Herde K, Vandenabeele P. Apoptosis and necrosis: detection, discrimination and phagocytosis. *Methods* 2008; 44:205–21.
- ⁶ Vanden Berghe T, Declercq W, Vandenabeele P. NADPH oxidases: new players in TNF-induced necrotic cell death. *Mol Cell* 2007; 26:769–71. 2007
- ⁷ Santoro A, Majorana A, Roversi L, Gentili F, Marrelli S, Vermi W et al. Recruitment of dendritic cells in oral lichen planus. *J Pathol* 2005; 205:426–34.
- ⁸ Karatsaidis A, Hayashi K, Schreurs O, Helgeland K, Schenck K. Survival signalling in keratinocytes of erythematous oral lichen planus. *J Oral Pathol Med* 2007; 36:215–22.
- ⁹ Lodi G, Scully C, Carrozzo M, Griffiths M, Sugerman PB, Thongprasom K Current controversies in oral lichen planus: report of an international consensus meeting. Part 1. Viral infections and etiopathogenesis. *Oral Surg Oral Med Oral Pathol Oral Radiol Endod* 2005;100: 40–51.
- ¹⁰ Sontheimer Richard D. Lichenoid Tissue Reaction/Interface Dermatitis: Clinical and Histological Perspectives. *Journal of Investigative Dermatology* 2009;129, 1088–1099.

-
- ¹¹ Santoro A, Majorana A, Bardellini E, Gentili F, Festa S, Sapelli P et al. Cytotoxic molecule expression and epithelial cell apoptosis in oral and cutaneous lichen planus. *Am J Clin Pathol* 2004;121:758–64
- ¹² Booth V, Keizer DW, Kamphuis MB, Clark-Lewis I, Sykes BD. "The CXCR3 binding chemokine IP-10/CXCL10: structure and receptor interactions". *Biochemistry* 2002; 41 (33): 10418–25.
- ¹³ Lasagni L, Francalanci M, Annunziato F, Lazzeri E, Giannini S, Cosmi L, Sagrinati C, Mazzinghi B, Orlando C, Maggi E, Marra F, Romagnani S, Serio M, Romagnani P. An alternatively spliced variant of CXCR3 mediates the inhibition of endothelial cell growth induced by IP-10, Mig, and I-TAC, and acts as functional receptor for platelet factor 4. *J Exp Med.* 2003; 2;197(11):1537-49.
- ¹⁴ Wenzel J, Scheler M, Proelss J, Bieber T, Tuting T. Type I interferon associated cytotoxic inflammation in lichen planus. *J Cutan Pathol* 2006; 33:672–8
- ¹⁵ Zhang L, Zhao Y "The regulation of Foxp3 expression in regulatory CD4(+)CD25(+)T cells: multiple pathways on the road". *J. Cell. Physiol.* 2007; 211 (3): 590–7.
- ¹⁶ Bovenschen HJ, Seyger MM, Van De Kerkhof PC. Plaque psoriasis vs atopic dermatitis and lichen planus: a comparison for lesional T-cell subsets, epidermal proliferation and differentiation. *Br J Dermatol* 2005;153:72–8.
- ¹⁷ Santoro A, Majorana A, Roversi L, Gentili F, Marrelli S, Vermi W et al. Recruitment of dendritic cells in oral lichen planus. *J Pathol* 2005; 205:426–34.
- ¹⁸ <http://www.gacetamedicabilbao.org/web/pdfdownload.php?doi=010018gm> Zunt S. Etiopatogenia del liquen plano oral. *Gac Med Bilbao* 2001; 98(4): 93-99.

¹⁹ DePanfilis G, Manara G, Sansoni P, Allegra F. T-cell infiltrate in lichen planus.

Demonstration of activated lymphocytes using monoclonal antibodies. *J Cutan Pathol* 1983; 10: 52-58.

²⁰ Zhou XJ, Savage NW, Sugerman PB, Walsh LH, Aldred MJ, Seymour GJ. TRC V beta gene expression in lesional T lymphocyte lines in oral lichen planus. *Oral Diseases* 1996; 295-298.

²¹ Thomas DW, Stephens P, Stephens M, Patten DW, Lim SH. T-cell receptor V beta usage by lesional lymphocytes in oral lichen planus. *J Oral Pathol Med* 1997; 26: 105-109.

²² Regezi JA, Dekker NP, MacPhail LA, Lozada-Nur F, McCalmont TH. Vascular adhesion molecules in oral lichen planus. *Oral Surg Oral Med Oral Pathol Oral Radiol Endod* 1996. 81: 682-690.

²³ Chaiyarit P, Kawfrawy AH, Miles DA, Zunt SL, Van Dis ML, Gregory RL. Oral lichen planus: an immunohistochemical study of heat shock proteins (HSPs) and cytokeratins (CKs) and a unifying hypothesis of pathogenesis. *J Oral Pathol Med* 1999, 28: 210-215.

²⁴ Bramanti TE, Dekker NP, Lozada-Nur F, Sauk JS, Regezi JA. Heatshock (stress) proteins and gamma/delta T lymphocytes in oral lichen planus. *Oral Surg Oral Med Oral Pathol Oral Radiol Endod* 1995; 80:698-704.

²⁵ Kelly-Scumpia KM, Nacionales DC, Scumpia PO, Weinstein JS, Narain S, Moldawer LL et al. In vivo adjuvant activity of the RNA component of the Sm/RNP lupus autoantigen. *Arthritis Rheum* 2007; 56:3379–86.

²⁶ Bayramgurler D, Ozkara SK, Apaydin R, Ercin C, Bilen N. Heat shock proteins 60 and 70 expression of cutaneous lichen planus: comparison with normal skin and psoriasis vulgaris. *J Cutan Pathol* 2004; 31:586–94.

-
- ²⁷ Schwab JM, Chiang N, Arita M, Serhan CN. Resolvin E1 and protectin D1 activate inflammation-resolution programmes. *Nature* 2007; 447: 869–74.
- ²⁸ Scheler M, Wenzel J, Tuting T, Takikawa O, Bieber T, von BD. Indoleamine 2,3-dioxygenase (IDO): the antagonist of type I interferondriven skin inflammation? *Am J Pathol* 2007; 171:1936–43.
- ²⁹ Lawrence T, Gilroy DW. Chronic inflammation: a failure of resolution? *Int J Exp Pathol* 2007; 88:85–94.
- ³⁰ Pathogenesis of oral lichen planus – a review. M. R. Roopashree, Rajesh V Gondhalekar, M. C. Shashikanth, Jiji George, S. H. Thippeswamy, Abhilasha Shukla. *J Oral Pathol Med* 2010; 39: 729–734