



**DETERMINACIÓN DE LA ACTIVIDAD DE LA OXIDO NÍTRICO SINTETASA
ENDOTELIAL Y DEL FACTOR NF- κ B, EN PIEL DE PACIENTES CON
PSEUDOANGIOMATOSIS ERUPTIVA:
INFORME PRELIMINAR**

Parra V *, Miatello R **, Renna N ***, Driban N +, Rivarola E ++

* Profesora Adjunta de Dermatología, U.N.Cuyo. Jefa de Servicio de Dermatología, Hospital "Luis Lagomaggiore".

** Profesor Adjunto de Fisiopatología, U.N.Cuyo. Investigador IMBECU-CONICET.

*** Becario de Fisiopatología, U.N.Cuyo.

+ *Profesor Titular de Dermatología, U.N.Cuyo. Jefe de Servicio de Dermatología, Hospital Español de Mendoza.

++ Médica de Planta. Hospital "Luis Lagomaggiore". Docente de Dermatología, U.N.Cuyo.

Autor responsable: Viviana Parra.

Guayaquil 115. 5519 Guaymallén, Mendoza. Tel: 0261-4315618. Fax: 0261-4322947.

Correo electrónico: vivianaparra@arnet.com.ar

RESUMEN

DETERMINACIÓN DE LA ACTIVIDAD DE LA OXIDO NÍTRICO SINTETASA ENDOTELIAL Y DEL FACTOR NF- κ B, EN PIEL DE PACIENTES CON PSEUDOANGIOMATOSIS ERUPTIVA

La pseudoangiomatosis eruptiva se caracteriza por la aparición brusca de múltiples pápulas eritematosas, asintomáticas, rodeadas de un halo blanquecino, con remisión espontánea. Histológicamente se observa dilatación vascular con escaso infiltrado inflamatorio. Su etiología permanece incierta a pesar de ser relacionada con virus o picaduras de insectos.

Basados en el compromiso vascular, el objetivo del trabajo fue investigar la actividad de la enzima endotelial oxido nítrico sintetasa (eNOS) y la expresión del factor NF- κ B por inmunohistoquímica en un intento de esclarecer su patogenia.

Material y métodos: Se estudiaron diez pacientes con diagnóstico clínico de pseudoangiomatosis eruptiva (PAE) que presentaron la dermatosis en forma epidémica. Se realizaron biopsias teñidas con Hematoxilina-Eosina y Tricrómico de Masson. Se efectuó estudio virológico de los pacientes N^o 4, 9 y 10 mediante determinaciones serológicas para echovirus, enterovirus, citomegalovirus, parvovirus B19 y hepatitis A, B y C. En cinco pacientes se obtuvo material para determinación de eNOS y NF- κ B.

Resultados: Todos los pacientes, 5 hombres y 5 mujeres presentaron pápulas eritematosas rodeadas por un halo blanquecino, especialmente en las extremidades,

alrededor de las rodillas. Histológicamente mostraron vasos dilatados y células endoteliales prominentes con un infiltrado discreto perivascular. Todos los estudios serológicos fueron negativos.

La actividad de eNOS fue significativamente menor comparada con la piel normal ($p=0,002$) y la expresión de NF- κ B fue fuertemente positiva en los vasos de la dermis papilar y reticular.

Conclusiones: Todos los pacientes fueron afectados en verano, por lo que la picadura del mosquito debe ser considerada como un factor etiológico. La baja expresión de eNOS está relacionada con la vasodilatación y la expresión aumentada de NF- κ B confirma que el proceso es de tipo inflamatorio.

Palabras clave: pseudoangiomatosis eruptiva, óxido nítrico sintetasa, expresión del factor NF- κ B

ABSTRACT

FACTOR- κ B EXPRESSION AND ENDOTHELIAL NITRIC OXIDE SYNTHASE ACTIVITY IN ERUPTIVE PSEUDOANGIOMATOSIS LESIONS.

Eruptive pseudoangiomas (EPA) is a dermatosis characterized by sparse erythematous papules, with vascular appearance and surrounded by a blanching halo. It has acute onset and spontaneous resolution. Histopathology shows vascular affection. Though it has been related to viral infection and insects bites its aetiology and pathogenesis remains unclear. Based on clinical and histological findings, related to vascular affection, the main objective was to observe changes in endothelial nitric oxide synthase (eNOS) activity and nuclear factor- κ B (NF- κ B) expression related to inflammatory pathogenesis.

Materials and methods: Samples from ten patients with clinical diagnosis of EPA were fixed for light microscopy in formalin solution, embedded in paraffin and stained with haematoxylin and eosin and Masson's trichrome stain.

In three patients serological testing for echovirus, enterovirus, cytomegalovirus, parvovirus A and B, hepatitis C and hepatitis B virus were performed. eNOS activity: in five patients snap-frozen tissue was obtained and homogenized in a buffer containing 250 mM sucrose, 50 mM tris-HCl pH 7.4 and added protease inhibitors: SBTI, aprotinin, PMSF, leupeptin, DTT and EDTA. The activity was evaluated in the supernatant measuring the conversion of L-[3H]-arginine in L-[3H]-citrulline and subsequent liquid scintillation counting. 4. Expression of NF- κ B, a promoter of inflammatory processes activated by redox status was determined by immunohistochemistry.

Results: The patients, 5 women and 5 men, had 3 to 6 mm, red papules surrounded by a 2 to 5 mm blanching halo, especially located on the lower extremities, around knees,

forearms and arms. In two patients the lesions were also on the trunk and face. Histological findings show dilated dermal blood vessels with plump endothelial cells and perivascular lymphohistiocytic infiltrate. All serological tests for virus were negative. eNOS activity in lesions was significant lower when compared with normal skin ($p= 0,002$). NF- κ B expression was strongly positive in dermal vessels of the papillary and reticular dermis.

Conclusions: As all our patients were affected in summer, mosquito bites must be considered as etiologic factor. eNOS lower expression suggests that probably it has no role in this inflammatory process, but linked to blood stasis. The increased expression of NF- κ B confirms that the inflammatory process is related to the developing process.

Key words: Eruptive pseudoangiomatosis, nitric oxide synthase, nuclear factor- κ B expression.

INTRODUCCIÓN

La pseudoangiomatosis eruptiva es una dermatosis caracterizada por la aparición brusca de múltiples pápulas eritematosas, asintomáticas, rodeadas de un halo blanquecino, con remisión espontánea en un lapso de 1 a 5 semanas. Si bien ha sido relacionada con infecciones virales o la picadura de insectos, su etiopatogenia permanece sin dilucidar.¹⁻²

Por tratarse de una patología infrecuente caracterizada clínica e histológicamente por afectación vascular, se decide investigar la actividad de la enzima endotelial oxidasa (eNOS) y la expresión del factor NF- κ B por inmunohistoquímica en un intento de esclarecer su patogenia, ya que hasta el momento no existen comunicaciones en la literatura al respecto.

MATERIAL Y MÉTODOS

1- Se estudiaron diez pacientes con diagnóstico clínico de pseudoangiomatosis eruptiva (PAE) que presentaron la dermatosis en forma epidémica durante los meses de diciembre de 2002 y enero de 2003 y un paciente diagnosticado en diciembre de 2004. Se efectuó historia clínica detallada, analítica de rutina y los estudios complementarios requeridos según las patologías asociadas de cada paciente.

Todos los enfermos revelaron hallazgos clínicos similares: pápulas eritematosas de 3 a 6 mm de diámetro, rodeadas por un halo blanquecino de 2 a 5 mm. Las lesiones fueron en todos los casos asintomáticas sin referir los pacientes prurito, aparecieron en forma brusca, desapareciendo a la vitropresión e involucionando en forma espontánea en 1 a 5 semanas según los casos. Una paciente falleció por su enfermedad de base a los cinco días del diagnóstico de PAE. Las lesiones tipo angiomas se localizaron principalmente en las extremidades, encontrándose muy afectadas en todos los casos las rodillas.

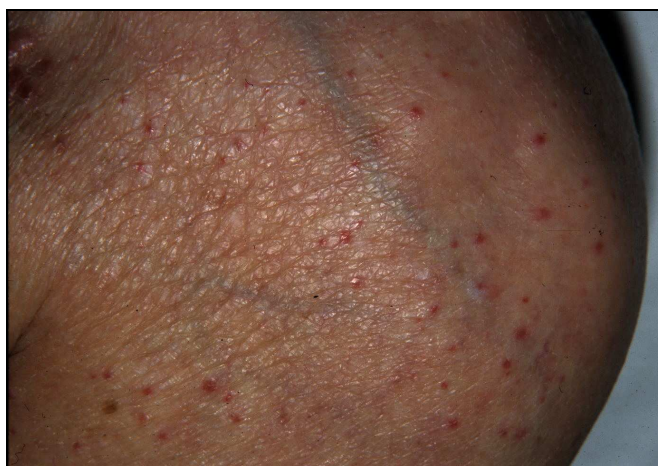

Foto N°1: Pápulas eritematosas rodeadas de halo blanquecino.

9	M	35	Enfermedad de Crohn	20 días
10	M	16	Herpes simple	14 días
			CONCOMITANTES	
1	F	56	Diabetes. Depresión	7 días
2	F	77	Sepsis. Desnutrición. Neumonía	fallecida
3	F	82	Angiomas seniles y nevus arañas.	45 días
4	F	74	Diarrea. Fiebre. HTA. Obesidad	9 días
5	F	14	Sana	15 días
6	M	82	Púrpura senil. Pérdida de peso.	desconocida
7	M	82	Encefalopatía hepática. Nefropatía.	más de 30 días
8	M	69	Diabetes. Alzeheimer. Nevus arañas. Sepsis	15 días

Tabla N° 1: Datos de los 10 pacientes con PAE

2- Se realizaron biopsias de todos los pacientes, las cuales fueron procesadas para estudio anatomopatológico de rutina mediante fijación con formol al 10% y tinciones con Hematoxilina-Eosina y Tricrómico de Masson con el objetivo de estimar los cambios estructurales mediante microfotografía digital y procesamiento de imágenes con Image Pro.

3- Se efectuó estudio virológico de los pacientes N° 4, 9 y 10 mediante determinaciones serológicas para echovirus, enterovirus, citomegalovirus, parvovirus B19 y hepatitis A, B y C.

4- En cinco pacientes se obtuvo material para determinación de eNOS, el cual fue almacenado a -70°C en el Laboratorio de Fisiopatología para ser procesado para el análisis. Se realizaron biopsias de pacientes control con edad y sexo similar a los pacientes en estudio para poner a punto la técnica para medir la actividad de eNOS.

Determinación de eNOS. Homogenatos de piezas dermatológicas de biopsia

La zona de la lesión es disecada y homogenizada en un buffer conteniendo sacarosa 250 mM, Tris-HCl 50 mM pH 7,4 y adicionado con inhibidores de proteasas: SBTI (10 mg/ml), aprotinin (5 $\mu\text{g}/\text{mL}$) PMSF (0,2 mM), leupeptin (5 $\mu\text{g}/\text{mL}$), DTT (1 mM), y EDTA (0,1 mM) en homogeneizador de vidrio. Los homogenatos se centrifugan y sobre los sobrenadantes se evalúa la actividad de NOS.

Determinación de la Actividad de la eNOS:

La cuantificación de la actividad de eNOS se lleva a cabo midiendo la conversión de L-[^3H]-arginina (New England Nuclear) en L-[^3H]-citrulina, en presencia de concentraciones saturantes de los cofactores enzimáticos adecuados. Los extractos

se incuban con 7 $\mu\text{Ci/ml}$ de L-[^3H]-arginina en presencia de buffer HEPES-Tris 10 mM, CaCl_2 3mM, NADPH 1 mM, tetrahidrobiopterina 10 μM , FAD 10 mM, FMN 10 mM. La inclusión en esta etapa de CaCl_2 (10 mM) y calmodulina (10 $\mu\text{g/ml}$) permite discriminar la actividad constitutiva (Ca^{2+} /calmodulina-dependiente) de la inducible (Ca^{2+} /calmodulina-independiente). Luego de detener la reacción por agregado de buffer frío HEPES 20 mM, pH 5,5; EDTA 5 mM, L-NAME (inhibidor inespecífico de NOS) 10 mM; el volumen total de reacción se aplica a una columna de intercambio iónico construida con resina Dowex 50W-X8, equilibrada previamente con buffer HEPES 20 mM, pH 5,5 y saturada con citrulina no marcada. La L-[^3H]-citrulina se diluye con 1 ml de agua deionizada y la radioactividad presente en la muestra se mide en contador de centelleo líquido.

La concentración de proteínas totales en la muestra se determina por el método de Bradford. La actividad de NOS se expresa en dpm por miligramo de proteínas por minuto de reacción de la enzima con su sustrato.

5- Se efectuó sobre los cortes en parafina la determinación de la expresión de NF- κB por inmunohistoquímica (IHC), mediante la técnica ABC con diaminonenzidina-níquel como cromógeno.

RESULTADOS

Fueron estudiados 10 pacientes con pseudoagiomatosis eruptiva, cinco de sexo femenino y cinco de sexo masculino. Los sitios principalmente afectados fueron las extremidades inferiores, especialmente las rodillas, y los antebrazos y brazos. En sólo dos pacientes se observaron lesiones en la cara y en el tronco.

Clínicamente todos presentaron los mismos hallazgos, pápulas eritematosas de 3 a 6 mm de diámetro, rodeadas por un halo blanquecino de 2 a 5 mm. Asintomáticas, las lesiones desaparecían a la vitropresión. Nueve de los pacientes fueron diagnosticados durante su internación en instituciones sanitarias mientras que la paciente N° 5 era hija de un efector de salud.

La analítica de control efectuada, concordó con la patología de base, y los estudios serológicos virales fueron negativos en todos los enfermos.

Histopatología

Se observaron hechos similares en todos los casos: epidermis normal, vasodilatación en dermis papilar y reticular, sin proliferación vascular. Células endoteliales levemente edematosas con núcleos que protruyen hacia el interior del vaso. Discreto infiltrado inflamatorio perivascular compuesto principalmente por linfocitos.

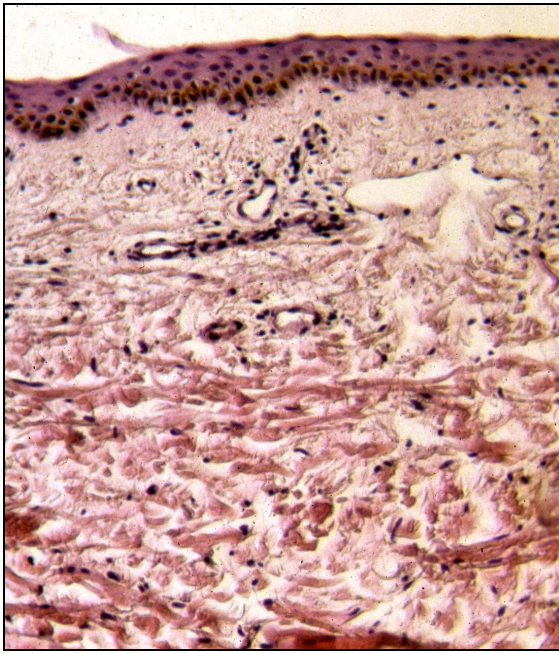


Foto N° 2: Vasos dilatados dermales. H-E x40

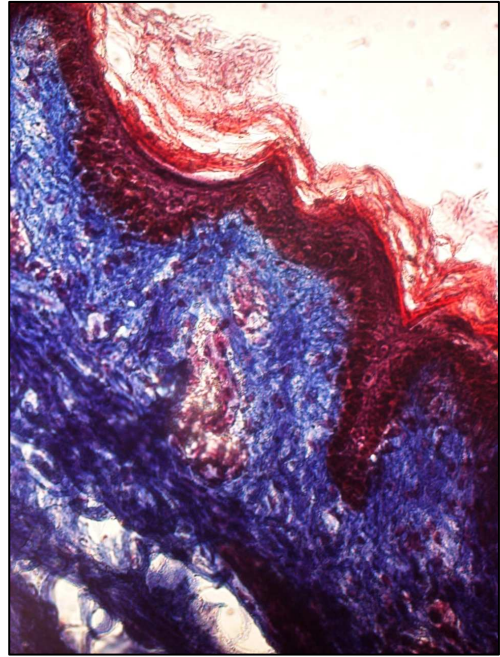


Foto N° 3: Vasos

dilatados. Tricrómico de Masson

Oxido Nítrico Sintetasa Endotelial (eNOS)

El Oxido Nítrico (ON) es considerado un regulador autacoide paraecrino con varias funciones biológicas como: relajación del músculo liso, vasodilatación, neurotransmisión, inhibición de la agregación plaquetaria, modificador de la proliferación celular, antitumoral, antibacteriano, antiviral, antiparasitario e inductor de apoptosis.

Es una molécula gaseosa que se sintetiza por la acción de la NO sintetasa (NOS) que convierte la L-arginina y el oxígeno molecular en citrulina y NO.

La NOS existe en dos formas, la constitutiva y la inducible que si bien catalizan la misma reacción, difieren en la regulación, amplitud y duración de la producción de NO.

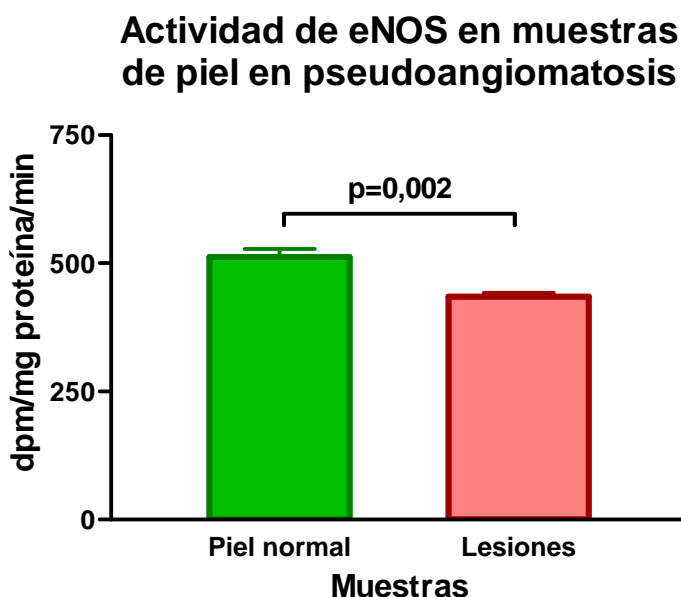
La **NOS constitutiva** (cNOS) se encuentra preformada en la célula siendo estimulada por el influjo del Ca^{++} y la unión a la calmodulina. Sintetiza bajas concentraciones de NO en respuesta a neurotransmisores o sustancias vasoactivas. Se divide en dos isoformas, la endotelial (**eNOS**) y la neural (**nNOS**). La eNOS regula el tono vascular y la presión así como también la función plaquetaria. Se localiza en la dermis, queratinocitos basales y en las células claras de las glándulas ecrinas.

La **NOS inducible** (iNOS) no está preformada en la célula y su expresión depende de estímulos como la acción de las citoquinas. Sintetiza mayores cantidades de NO y está localizada en hepatocitos, mastocitos, neutrófilos, células NK y queratinocitos. Está involucrada en la muerte de bacterias, virus, parásitos y células tumorales.³⁻⁴

Determinación de eNOS

La Figura 1 muestra los resultados de actividad de eNOS, comparando muestras de piel correspondientes a individuos sanos (n=8) con piezas de biopsia de lesiones de PAE (n=10). Se observa una disminución significativa en la actividad, ajustada a la concentración de proteína en la muestra, en las piezas de lesión, comparadas con las muestras de piel normal (p=0,002, test de "t" de Student)

Figura 1



Determinación de la expresión de NF-κB

El factor de transcripción NF-κB fue descrito en 1986 como un factor nuclear presente en los linfocitos B que se unía a un sitio específico de la cadena kappa de las inmunoglobulinas e inducía su transcripción. Es un factor determinante en el proceso inflamatorio. En los linfocitos en estado de reposo, este factor forma un complejo estable con IκB-α (NF-κB-IκB-α) en el citoplasma. Cuando bacterias o procesos de tipo inmune productores de inflamación se unen al receptor TLR, se produce la fosforilación y degradación de IκB-α con la consiguiente separación de NF-κB, el cual de esta manera puede trastocarse al núcleo uniéndose y activando promotores de genes de citocinas proinflamatorias como TNF- α, IL-1, IL-8, ICAM-1 e iNOS.³⁻⁴

En los cortes realizados, la marcación con NF-κB fue fuertemente positiva en los vasos de la dermis papilar y reticular de los pacientes con PAE.

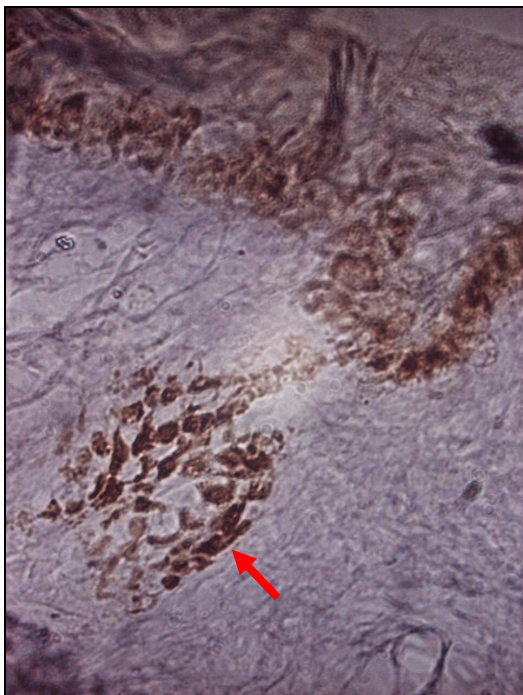


Foto N°4: marcación positiva en dermis papilar
positiva en dermis reticular

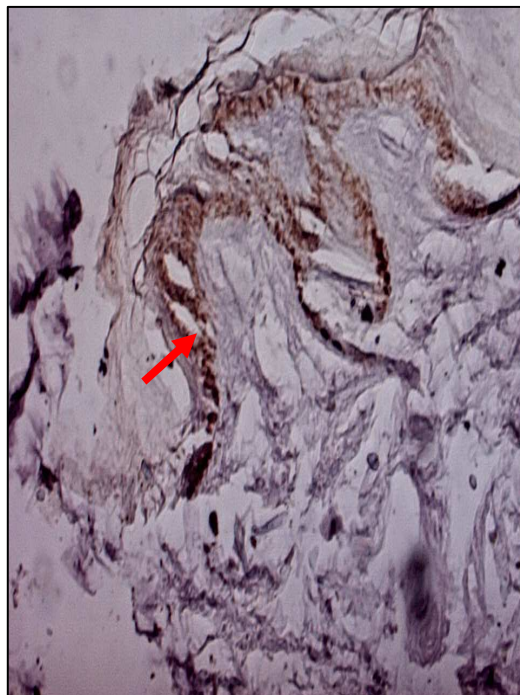


Foto N°5: marcación

DISCUSIÓN

En 1969 Cherry y colaboradores describen cuatro niños con un cuadro sistémico compatible con infección por enterovirus que simultáneamente presentaron a nivel de piel pápulas eritematosas “*tipo hemangiomas*” que resolvieron espontáneamente en pocos días. Echovirus 25 fue aislado de dos de los niños y echovirus 32 en el otro.¹

En 1993 Prose, Tope y Miller hacen referencia a tres casos similares, también pediátricos, denominando a la entidad pseudoangiomatosis eruptiva. Los autores describen la aparición brusca de pápulas eritematosas de 2 a 4 mm de diámetro, asintomáticas, rodeadas de un halo blanquecino que desaparecían por completo con la presión. En dos de los pacientes se lo relacionó clínicamente con infecciones del tracto respiratorio superior y en el tercero con afectación gastrointestinal. Efectuaron estudio histopatológico donde se observó a la epidermis de características normales,

vasodilatación en dermis papilar y reticular superior sin proliferación vascular. Células endoteliales levemente edematosas y discreto infiltrado linfocitario perivascular. La microscopía electrónica reveló células endoteliales edematosas con filamentos intermedios rizados de 8 a 12 nm de diámetro. No fueron detectadas partículas virales.⁵

Posteriormente esta infrecuente dermatosis ha sido descrita tanto en adultos como con aparición familiar o epidémica, sin poder demostrarse su relación con infección viral.²⁻⁶⁻⁷⁻⁸

En el año 2004, Ban, Ichiki y Kitajima publican un trabajo haciendo referencia a una dermatosis denominada eritema puntiforme de Higuchi descrita en Japón en 1943. Se caracteriza por pápulas eritematosas asintomáticas, que desaparecen a la vitropresión y están rodeadas de un halo blanquecino. Presentándose en el verano, tanto en pacientes internados como externos, afecta más al sexo femenino que al masculino y las lesiones se distribuyen principalmente en las extremidades. En la histopatología se observó capilares dilatados dermales con un leve infiltrado inflamatorio perivascular. Ohara y colaboradores, sugirieron que esta dermatosis estaba íntimamente relacionada con la picadura del mosquito *Culex pipiens pallens* y demostraron tres casos inducidos luego de la picadura de este insecto.²

En el año 2001 se comunicaron gran cantidad de casos de eritema puntiforme de Higuchi relacionados con la picadura de *Culex pipiens pallens* debido a tareas de dragado cercanas al Haschima City Hospital.

Los autores Ban, Ichiki y Kitajima consideran que el eritema puntiforme de Higuchi y la pseudoangiomatosis eruptiva serían la misma entidad y que el mosquito o un microorganismo, probablemente viral, transmitido por el mismo estarían involucrados

en la patogenia. Sin embargo ninguna determinación viral fue positiva en estos pacientes.²

En los diez pacientes estudiados por nosotros, ambos sexos fueron afectados por igual y los miembros, especialmente los inferiores presentaron el mayor número de lesiones. Todos los casos se observaron en los meses de verano, por lo cual la picadura de un mosquito es un dato a considerar. El mosquito característico de nuestra provincia, Mendoza, pertenece a la misma familia y especie que el descrito en Japón, el *Culex pipiens*, por lo tanto con mayor razón podría estar involucrado como vector de algún microorganismo aún no determinado o como desencadenante de un fenómeno inmune.

Los hallazgos histopatológicos coincidieron con la literatura al igual que la imposibilidad de detectar Ac. virales en el suero de los pacientes estudiados.

Con respecto a la actividad de eNOS, a pesar de que nuestra hipótesis inicial postulaba una mayor actividad de la misma como responsable de la vasodilatación observada en este tipo de lesiones, los resultados demuestran lo contrario.⁹⁻¹⁰⁻¹¹⁻¹²

Estos datos son concordantes con otros tipos de lesión con compromiso vascular como el sarcoma de Kaposi o la púrpura de Schönlein-Henoch, donde se ha demostrado disminución o ausencia en la actividad de eNOS.¹³⁻¹⁴

Probablemente esta enzima no está interviniendo en el proceso de vasodilatación y la disminución en su actividad podría explicarse por la estasis sanguínea producida en los capilares afectados, dado que el efecto de cizallamiento de la corriente sanguínea sobre la pared vascular es uno de los principales inductores de la actividad de la enzima que produce óxido nítrico a nivel endotelial.

La fuerte la marcación positiva con NF- κ B en los vasos de la dermis papilar y reticular de los pacientes con PAE confirma que dentro del proceso desencadenante se encuentran fenómenos de tipo inflamatorio.³⁻¹⁵

CONCLUSIONES

- 1- Los casos presentados en este trabajo pueden considerarse como una forma epidémica de PAE.
- 2- Nueve de los pacientes estudiados en el momento de la aparición de la PAE se encontraban internados por una patología subyacente ya sea en hospitales generales o psiquiátricos y una paciente era hija de un efector de salud, por lo tanto el estado inmunológico previo o la adquisición de un microorganismo intrahospitalario, podría estar involucrado en la etiopatogenia.
- 3- Coincidimos con los autores japoneses Ban, Ichiki y Kitajima que esta entidad podría estar relacionada con la picadura del mosquito *Culex pipiens* y que las dermatosis denominadas pseudoangiomatosis eruptiva y eritema puntiforme de Higuchi corresponderían a una misma dermatosis.
- 4- No pudimos demostrar infección viral en nuestros pacientes.
- 5- El mosquito que habita nuestra provincia corresponde con el descrito en la literatura Japonesa: *Culex pipiens*
- 6- La eNOS, no estaría involucrada en la etiopatogenia de la PAE como responsable de la vasodilatación.
- 7- La marcación positiva con NF- κ B en los vasos de la dermis papilar y reticular confirma un fenómeno inflamatorio.

Realizamos este trabajo debido a la inusual presentación epidémica de diez pacientes con PAE, en un intento por aclarar los mecanismos involucrados en su etiopatogenia, de la cual no existe absolutamente ninguna referencia bibliográfica.

Se deja constancia que parte de los reactivos utilizados fueron financiados por la Secretaría de Ciencia y Técnica de la Facultad de Ciencias Médicas de la Universidad Nacional de Cuyo mediante un programa de becas para Investigación, obtenida por concurso.

Los autores declaran no poseer conflictos de interés ni de difusión pública.

BIBLIOGRAFÍA

1. Cherry J.D. Bobinski J.E. Horvath F.L. et al. Acute Hemangioma-like lesions associated with ECHO viral infections. *Pediatrics* 1969;44:498-502.
2. Ban M., Ichiki Y., Kitajima Y. An Outbreak of Eruptive Pseudoangiomatosis-Like Lesions due to Mosquito Bites: Erythema punctatum Higuchi. *Dermatology* 2004;208:356-359.
3. Rabinovich G.A. *Inmunopatología molecular: nuevas fronteras de la medicina*. Ed. Panamericana, Buenos Aires.2004:36,50,55,161,170.
4. Woscoff A., Troielli P., Label M. *Principios de Inmunodermatología*. Novartis Argentina, 2004:395-400.
5. Prose N.S., Tope W., Miller S. Eruptive pseudoangiomatosis: A unique childhood exanthem?. *J Am Acad Dermatol* 1993;29:857-859.
6. Calza A-M., Saurat J-H. Eruptive pseudoangiomatosis: A unique childhood exanthem?. *J Am Acad Dermatol* 1994;31:517-518.
7. Mazareeuw-Hautier J., Cambon L., Bonafé J-L. Pseudo-angiomatose éruptive chez un adulte transplanté al. *Ann Dermatol Venereol* 2001 ;128 :55-6.
8. Stoebner P.E., Templier I., Ligeron C. et al. Familial Eruptive Pseudoangiomatosis. *Dermatology* 2002 ;205 :306-307.
9. Rawlingson A., Shendi K., Greenacre S.A. et al.: Functional significance of inducible nitric oxide synthase induction and protein nitration in the thermally injured cutaneous microvasculature. *Am J Pathol* 2003;162:1373-1380.
10. Williams J.L., Cartland D., Hussain A. A differential role for nitric oxide in two forms of physiological angiogenesis in mouse. *J Physiol* 2005;17:235-239.

11. Guthrie S., Curtis L., Names R., et al. The nitric oxide pathway modulates hemangioblast activity of adult hematopoietic stem cell. *Blood* 2005;105:1916-1922.
12. Takagi K., Kawaguchi Y., Hara M., et al. Serum nitric oxide (NO) level in systemic sclerosis patients: correlation between NO levels and clinical features. *Clin Exp Immunol* 2003;134:538-544.
13. Amoli M.M., Garcia-Porrúa C., Calvino M.C. et al. Lack of association between endothelial nitric oxide synthase polymorphisms and Henoch-Schönlein purpura. *J Rheumatol* 2004;31:299-301.
14. Weninger W., Rendl M., Pammer J., et al. Nitric oxide synthase in Kaposi's sarcoma are expressed predominantly by vessels and tissue macrophages. *Lab Invest* 1998;78:949-9.
15. Zhang J., Peng B., Chen X. Expressions of nuclear factor- κ B, inducible nitric oxide synthase, and vascular endothelial growth factor in adenoid cystic carcinoma of salivary gland: correlations with the angiogenesis and clinical outcome. *Clin Cancer Res* 2005;15:7334-7343.