

TRABAJO COMPLETO

20. Productos Naturales Bioactivos y sus Aplicaciones

Efeitos do tratamento crônico com extrato etanólico de *Pterodon pubescens* no reparo de defeito femoral em ratas ovariectomizadas

Bighetto-Cain, Bruna; Camilli, José Angelo; Camilli, Júlia Constantino; Fávaro, Wagner José; Garcia, Patrick Vianna; Nucci-Martins, Catharina
bighetto.bruna@gmail.com; wjfavaro@gmail.com

Departamento de Biología Estructural e Funcional – Instituto de Biología (IB)
Universidade Estadual de Campinas (UNICAMP)

Resumen

O objetivo desse estudo foi avaliar os efeitos do tratamento com extrato etanólico de *Pterodon pubescens* no reparo de defeito femoral em ratas ovariectomizadas. Foram utilizadas ratas Sprague – Dawley de 2 meses \approx 200 g (protocolo CEUA-UNICAMP nº 4358-1). A osteoporose foi induzida por ovariectomia bilateral (OVX) e sua eficácia foi confirmada por microtomografia (μ CT). O tratamento oral com o extrato etanólico de *Pterodon pubescens* (EEPp) nas doses de 1, 10 e 100 mg/kg ocorreu por 93 dias consecutivos. Para avaliação do reparo por μ CT e histologia, um defeito ósseo foi induzido 90 dias pós-OVX por osteotomia (OST) femoral. Foram realizados testes de von Frey eletrônico (hiperalgesia mecânica/dor), Open-field (locomção espontânea) e Rotarod (locomção forçada), bem como monitorados peso e ingesta de ração e água. Foram realizadas análises toxicológicas no soro e em órgãos vitais *ex vivo*. As diferenças foram consideradas significativas quando $P \leq 0,05$. O EEPp (1, 10 e 100 mg/kg) inibiu a hiperalgesia mecânica em $98 \pm 9\%$, $81 \pm 9\%$ e $87 \pm 4\%$, não alterou a atividade locomotora espontânea e aumentou em $70 \pm 5\%$, $72 \pm 7\%$ e $73 \pm 7\%$ a latência de queda no Rotarod, respectivamente. Além disso, a histologia revelou que o EEPp (1, 10 e 100 mg/kg) induziu neoformação óssea na extensão do defeito em $89 \pm 3\%$, $79 \pm 6\%$ e $74 \pm 10\%$, respectivamente. As análises de μ CT revelaram perda de massa óssea no grupo OVX e mostrou que a dose de 1 mg/kg do EEPp consolidou 70% do defeito ósseo em 40 dias pós-OST. O EEPp não causou inconsistências na ingesta de ração e água dos animais. Porém, o EEPp na dose de 100 mg/kg parece ser hepatotóxica, pois, além de alterar cor e textura, aumentou o peso relativo do coração ($6 \pm 1\%$), pulmões ($7 \pm 2\%$) e fígado ($21 \pm 1\%$), bem como elevou os níveis séricos de GGT em $64 \pm 19\%$.

Palabras clave: *Pterodon pubescens*, osteoporose, dor, osteotomia, reparo ósseo.

Introducción

Os ossos são órgãos formados predominantemente por tecido ósseo, um tipo de tecido conjuntivo especializado, composto por células (osteoblastos, osteócitos e osteoclastos) e uma matriz constituída por substâncias orgânicas e inorgânicas. A massa óssea nos adultos é mantida localmente pelo balanço entre reabsorção e formação óssea, envolvendo assim, a ação coordenada dos osteoclastos e osteoblastos. Quando há um desequilíbrio na remodelação óssea em favor da reabsorção, resultando em perda acumulativa de massa óssea e enfraquecimento do esqueleto, podem ocorrer doenças musculoesqueléticas. Neste contexto, a osteoporose ganha papel de destaque, pois é marcada pela perda progressiva da massa óssea e fragilidade dos ossos, que pode levar a fraturas graves de difícil tratamento, sendo a causa mais comum de dores intensas prolongadas e incapacidade física que atingem milhares de pessoas em todo o mundo (Manolagas, 2000).

A perda de estrógeno na menopausa é o principal contribuinte para a patogênese da osteoporose. Assim, o modelo animal mais utilizado para estudar as consequências de perda na estrutura e resistência óssea é o de rata ovariectomizada (Thompson et al., 1995), pois mimetiza as condições ósseas na

mulher após a menopausa. Neste contexto, os produtos naturais têm sido reconhecidos como fármacos efetivos para uma grande variedade de indicações terapêuticas (Mishra & Tiwari, 2011). Assim, a *Pterodon pubescens* (Fig. 1), uma espécie arbórea nativa do cerrado brasileiro conhecida popularmente por sucupira parece ser uma ótima opção terapêutica, pois vem sendo utilizada empiricamente há muito tempo para o tratamento de problemas reumáticos e musculoesqueléticos, tais como a osteoporose, artrite, artrose, gota, etc.

Devido às suas propriedades farmacológicas, os frutos de *Pterodon pubescens* (Fig. 1) (erroneamente chamados de sementes) são comumente comercializados em mercados populares. A maior classe de metabólitos secundários desta espécie vegetal são diterpenos com esqueleto vouacapânicos, estruturas pertencentes ao grupo dos terpenos (Nucci et al., 2012). Spindola et al. (2010) analisaram o efeito dos compostos isolados geranilgeraniol e ácido $6\alpha,7\beta$ -dihidroxiouacapan- 17β -oico, mostrando que os mesmos agem em sinergismo e não apresentam atividade relevante quando testados isoladamente, sugerindo que o efeito anti-inflamatório da *Pterodon pubescens* se dá pela interação dos princípios ativos presentes no extrato

e não pelos compostos majoritários isolados.

Figura 1 – *Pterodon pubescens* Benth.



(A) Árvore de *Pterodon pubescens* localizada no Jardim Botânico de Brasília (DF) (localização exata: 15°52'1.01"S 47°49'45.65"W). (B) Foto obtida na época de floração. (C) Fruto de *Pterodon pubescens* colhido da árvore. Fonte: Elaborado pela autora (2018).

Dentre as atividades biológicas já estudadas no tecido ósseo em geral, podemos destacar efeito antiartrítico do extrato hidroalcoólico das sementes de *P. pubescens* em modelo experimental de artrite induzida por colágeno II (Sabino et al., 1999; Coelho, Sabino, & Dalmau, 2004). Ademais, Hoscheid et al. (2013) mostraram que frações hexânicas de *Pterodon pubescens* apresentam atividade anti-inflamatória, isenta de toxicidade, nos modelos de pleurisia induzida pela carragenina e de artrite induzida por CFA. Assim, as observações anteriores sugerem que a planta medicinal *Pterodon pubescens* tem um potencial terapêutico importante que merece ser melhor investigado.

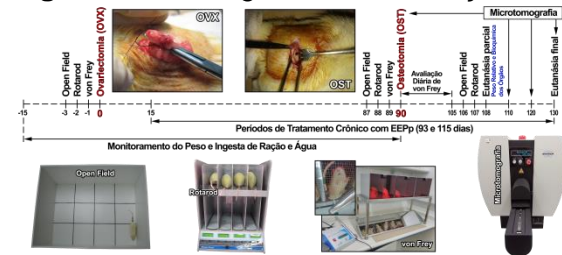Objetivos

Avaliar os efeitos do tratamento com extrato etanólico de *Pterodon pubescens* no reparo de defeito femoral em ratas ovariectomizadas.

Materiales y Métodos

Todos os experimentos (Fig. 2) foram conduzidos com ratas Sprague-Dawley (de 2 meses pesando inicialmente \approx 200 g) após aprovação do protocolo nº 4358-1, estando de acordo com as normas da CEUA-UNICAMP (2017).

Figura 2 – Cronograma das avaliações




Foram realizadas duas cirurgias, ovariectomia (OVX) bilateral (induzir osteoporose) e osteotomia (OST) femoral (avaliar reparo ósseo) e alguns testes comportamentais como *von Frey*, *Open-field* e *Rotarod*. Foram feitas análises morfológicas no fêmur (μ CT e histomorfometria) e retirados órgãos vitais para análises toxicológicas de peso relativo, textura, cor e de marcadores bioquímicos. Fonte: Elaborado pela autora (2018).

A osteoporose foi induzida por ovariectomia bilateral (OVX), conforme Chen et al. (2014). O sucesso da OVX foi analisado por μ CT de alta resolução (SkyScan 1272, Bruker). Os animais foram tratados com o extrato etanólico de *Pterodon pubescens* (EEPp) nas doses de 1, 10 e 100 mg/kg, por 93 dias consecutivos, iniciando no 15º dia pós-OVX. Para o estudo do reparo ósseo uma fratura proximal de fêmur foi induzida por osteotomia (OST), criando um defeito ósseo de tamanho não crítico (2,3 mm diâmetro), conforme descrito anteriormente por Batista et al. (2015). A dor dos animais foi avaliada de acordo com as normas éticas para o estudo da dor com animais de laboratório (Zimmermann, 1983), antes e depois dos

procedimientos cirúrgicos, pelo teste de *Von-frey* eletrônico que determina hiperalgesia mecânica em gramas (g). Ademais, foram realizadas a verificação semanal de peso dos animais, ingesta de ração e água por 12 semanas consecutivas, bem como a avaliação da atividade locomotora espontânea (*Open-field Test*) e da atividade locomotora forçada em cilindro giratório (*Rotarod*).

As análises de microtomografia computadorizada (μ CT) foram realizadas nos fêmures direitos utilizando dois microtomógrafos diferentes (Fig. 3).

Figura 3 – Microtomógrafos de raios X



(A) O μ CT SkyScan 1178 foi utilizado para o acompanhamento *in vivo* do reparo ósseo. (B) O μ CT SkyScan 1272 foi utilizado para quantificação da perda da massa óssea, *ex-vivo*. Fonte: a autora (2018).

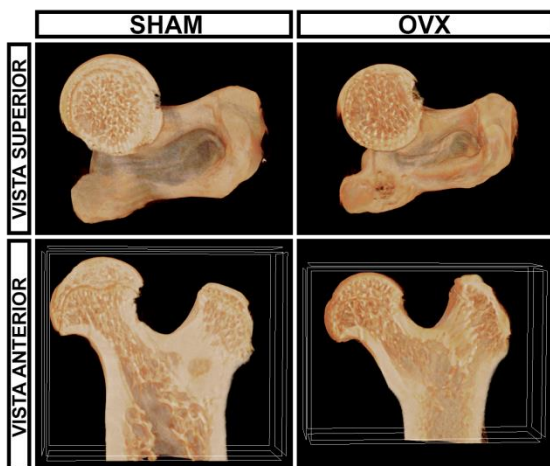
Para acompanhamento do reparo ósseo no fêmur ao longo do tempo (24 horas, 20, 30 e 40 dias após OST) foi utilizado o microtomógrafo de raios X - SkyScan 1178, Bruker (Fig. 3A). Para verificação da perda de massa óssea dos animais do grupo controle doente (OVX) em relação aos animais do grupos controle saudável (Sham), foi utilizado o microtomógrafo de raios X de alta resolução - SkyScan 1272 (Fig. 3B), Bruker, 105 dias após OVX.

Concluído os testes comportamentais, os animais foram eutanasiados por dose excessiva de anestésico. Os fêmures foram desarticulados para realização de análise histomorfométrica da região do defeito ósseo, a partir de microtomografia e usando técnicas histológicas de rotina com coloração de Hematoxilina-Eosina (HE). Ademais, foram realizadas análises de parâmetros toxicológicos para observar possíveis alterações morfológicas e bioquímicas em órgãos vitais, como coração, pulmões, fígado, baço e rins. Macroscopicamente, foram analisados tamanho (peso relativo), cor e textura de órgãos vitais. Microscopicamente, foi realizada análise histopatológica dos órgãos vitais usando técnicas histológicas de rotina com coloração de HE. Bioquimicamente, foram avaliados marcadores de lesão hepática pela atividade das enzimas transaminase glutâmica oxalacética (TGO), transaminase glutâmico pirúvica (TGP) e gamaglutamiltransferase (GGT), renal (concentrações séricas de creatinina e ureia) e cardíaca pela atividade da creatina quinase (CK), utilizando kits comerciais específicos. Os resultados foram expressos como média \pm erro padrão da média. As diferenças foram consideradas significativas quando $P \leq 0,05$. Para todos os cálculos estatísticos foi utilizado o software GraphPad Prism versão 7.0 (GraphPad Software, Inc., San Diego, CA).

Resultados y Discusión

A **figura 4** muestra claramente la pérdida de la masa ósea, con una disminución del volumen óseo e un importante espacamiento entre las trabéculas óseas en la cabeza del fémur (vista superior) e en la epífise proximal del fémur (vista anterior), en los animales control de enfermo (OVX+OST) en relación a los animales control saludables (Sham).

Figura 4 – Pérdida de masa ósea en ratas ovariectomizadas

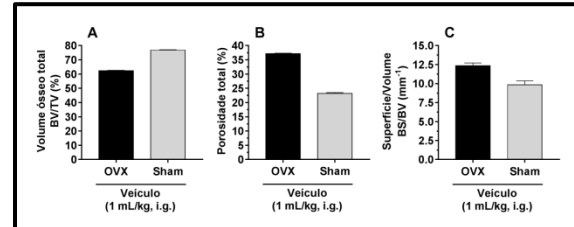


Imágenes de microtomografía de alta resolución muestran claramente la pérdida de la masa ósea en los animales control de enfermo (OVX) en relación al control saludable (Sham). Fuente: la autora (2018).

A **figura 5** muestra una cuantificación preliminar realizada por la binarización de las imágenes dentro del volumen de interés (VOI) en la epífise proximal del fémur de ratas ovariectomizadas, utilizando el software analizador del Skyscan para cuantificación de imágenes 3D, el CTAN. Nuestros resultados preliminares revelan una diferencia visual de los valores de medidas óseas, como el volumen total óseo (Fig. 5A), la porosidad total (Fig. 5B) e a

relación de la superficie/volumen (Fig. 5C) en los animales OVX en relación a los Sham.

Figura 5 – Medidas óseas extraídas de las imágenes de μ CT

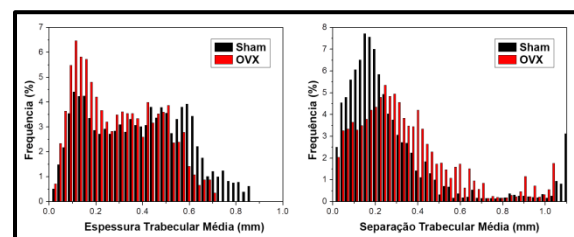


O Volumen total óseo (A), la Porosidad total (B) e a relación de la Superficie/Volumen (C) de la epífise proximal del fémur. Cada columna representa la media de valores obtenidos de 2 animales e las líneas verticales indican E.P.M. A estadística fue determinada por el teste de Kruskal-Wallis seguido por el teste de Dunn's. Fuente: la autora (2018).

A proporción de la superficie ósea para el volumen medido (Fig. 5C) en 3D dentro del volumen de interés (VOI) es un parámetro básico e útil para caracterizar la espesura e la complejidad de las estructuras, o sea, cuanto menor el valor de la relación del porcentaje de superficie por volumen óseo (BS/BV), mayor será la espesura e complejidad del material.

A **figura 6** ilustra un histograma de la espesura (Tb.Th) e separación (Tb.Sp) trabecular, conseguidos por el software analizador del Skyscan para cuantificación 3D, el CTAN, con un intervalo de dos píxeles.

Figura 6 – Histograma de la espesura e separación trabecular



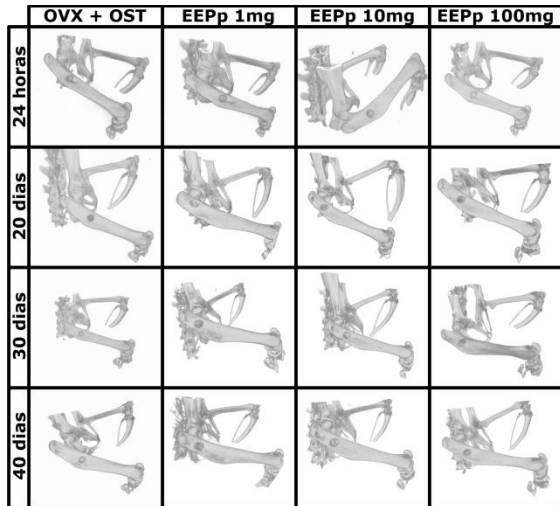
Distribución gráfica de la espesura e separación trabecular en la epífise proximal del fémur. Fuente: la autora (2018).

O histograma (Fig. 6) revela visualmente que a distribuição de espessura e separação trabecular é um método poderoso para caracterizar a forma de uma estrutura complexa.

Nossos resultados mostram que o animal OVX possui maior número de trabéculas menos espessas, $\approx 0,2$ mm cada. Enquanto que o animal Sham possui maior número de trabéculas com menor separação, ou seja, menor distância entre uma trabécula óssea e outra, $\approx 0,2$ mm cada.

A figura 7 ilustra a progressão do reparo ósseo em fêmur de ratas ovariectomizadas.

Figura 7 – Acompanhamento do reparo ósseo por μ CT



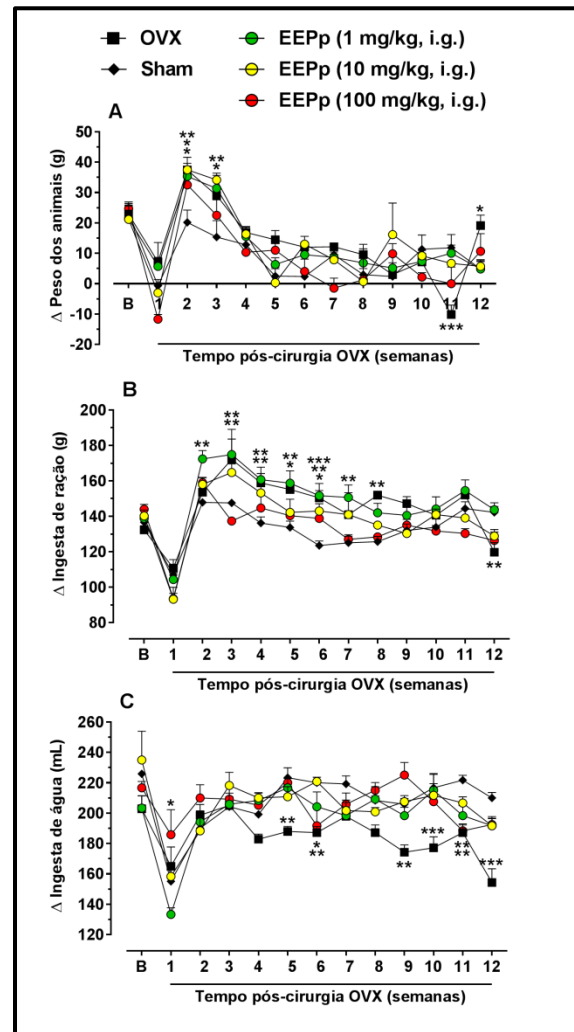
Acompanhamento da progressão do reparo ao longo do tempo. Destaque para a dose de 1 mg/kg de EEPP que consolidou 70% do defeito em 40 dias pós-OST. Fonte: Elaborado pela autora (2018).

As imagens de Micro-CT (Skyscan 1178, Bruker) foram realizadas nas ratas osteoporóticas em 1, 20, 30 e 40 dias pós-OST. Nossos resultados mostram que em 40 dias após OST o EEPP nas doses de

1, 10 e 100 mg/kg consolidou o defeito ósseo em 70%, 40% e 30%, respectivamente. Sugerindo que o EEPP (1 mg/kg) seja a dose mais eficaz na recuperação de fraturas osteoporóticas.

A figura 8 mostra a variação (Δ) do peso, Δ da ingesta de ração e de água.

Figura 8 – Acompanhamento do peso e da ingesta de ração e de água



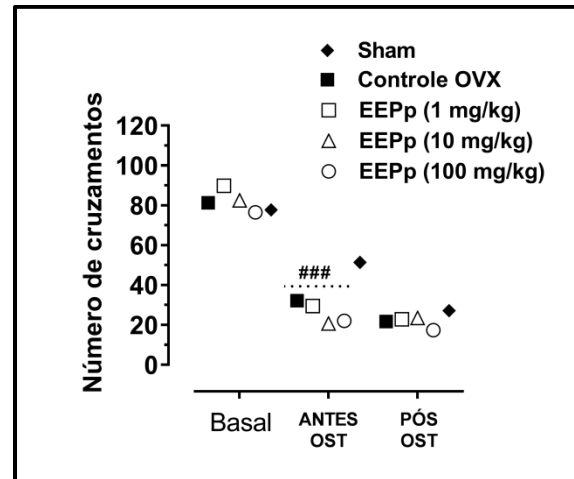
Acompanhamento da variação do peso (A), ingesta de ração (B) e ingesta de água (C) dos animais ao longo do período de tratamento crônico com o EEPP (1-100 mg/kg, i.g.) Cada ponto representa a média dos valores obtidos com 6-7 ratas e as linhas verticais indicam E.P.M. Os asteriscos (*) denotam os níveis de significância, quando comparado com o grupo controle saudável SHAM (* $P < 0,05$; ** $P < 0,01$ e *** $P < 0,001$). A significância estatística foi determinada com ANOVA de duas vias seguido pelo teste de Bonferroni para múltiplas comparações. Fonte: Elaborado pela autora (2018).

Na primeira semana pós-cirurgia de ovariectomia (OVX) os animais diminuíram a variação (Δ) do peso (Fig. 8A), Δ da ingesta de ração (Fig. 8B) e Δ da ingesta de água (Fig. 8C), respostas normais após um procedimento cirúrgico. As ratas receberam 7 dias de cuidados pós-cirúrgicos. Neste período os animais foram tratados com cloridrato de tramadol (5 mg/kg, s.c.) para alívio da dor pós-cirúrgica e enrofloxacin (1 mg/kg, i.m.) para evitar infecção bacteriana. Então, ficou notável a partir da 2ª semana pós-OVX a normalização do Δ peso (Fig. 8A), Δ da ingesta de ração (Fig. 8B) e Δ da ingesta de água (Fig. 8C) nos animais, mostrando que os cuidados pós-cirúrgicos foram satisfatórios. Destacamos os resultados das doses de 1 e 10 mg/kg do EEPp, que apresentaram aumento significativo e progressivo do Δ peso (Fig. 8A) na 2ª semana ($88 \pm 16\%$ e $100 \pm 24\%$, respectivamente) e na 3ª semana ($117 \pm 32\%$ e $138 \pm 16\%$, respectivamente), em relação ao grupo controle saudável (Sham). Ademais, observa-se que a dose de 1 mg/kg do EEPp aumentou significativamente a ingesta de ração (Fig. 8B) na 2ª semana em $14 \pm 1\%$ e continuou se alimentando mais até a 7ª semana ($19 \pm 2\%$), em relação ao grupo controle saudável (Sham), mostrando que doses menores do extrato apresentam melhor recuperação. Porém, observamos que o grupo controle OVX aumentou significativamente a ingesta de ração (Fig.

8B) entre a 3ª e 8ª semana (valor médio de $17 \pm 2\%$) e diminuiu significativamente a ingesta de água (Fig. 8C) em $16 \pm 2\%$ a partir da 5ª semana pós-OVX, chegando a uma diminuição brusca de $27 \pm 4\%$, na 12ª semana (Fig. 8C), em relação ao grupo controle saudável (Sham). Além disso, o grupo controle OVX diminuiu bruscamente o Δ peso em $186 \pm 26\%$ na 11ª semana e aumentou rapidamente na 12ª semana em $75 \pm 16\%$, mostrando uma instabilidade metabólica neste grupo, provavelmente devido ao agravamento da doença nesta fase.

A **figura 9** exhibe os resultados do teste do campo aberto (*Open-field*).

Figura 9 – Efeito do EEPp sobre a atividade locomotora espontânea



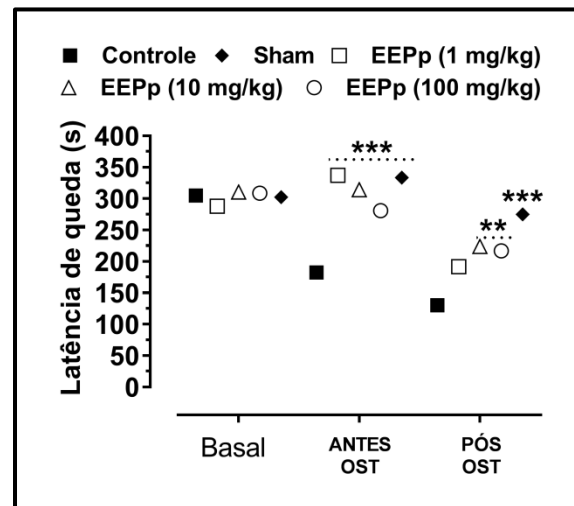
Efeito do tratamento crônico com o EEPp (1-100 mg/kg, i.g.) sobre a atividade locomotora espontânea dos animais, nos 3 tempos avaliados: "Basal" foi antes da OVX. "ANTES-OST" foi após 90 dias de OVX (antes OST). "PÓS-OST" foi após 105 dias de OVX (15 dias da OST). Cada ponto representa a média dos valores obtidos a partir de 6-7 animais e as linhas verticais indicam E.P.M. A análise de grupo não mostrou diferença estatística por ANOVA de duas vias seguido pelo teste de Bonferroni, entre os 3 tempos avaliados, quando comparado com o grupo controle OVX. As cerquilhas (#) denotam os níveis de significância dos grupos, quando comparado com seus valores basais (*per se*), antes da OVX (#### $P < 0,001$). Fonte: Elaborado pela autora (2018).

Este teste foi realizado para verificar a deambulação espontânea dos animais pelo número de cruzamentos atravessados na arena com todas as patas, contabilizado durante 6 minutos. Nossos resultados demonstraram que o tratamento crônico com o EEPp não altera a deambulação espontânea dos animais em nenhum grupo tratamento em relação ao grupo controle OVX, nos 3 tempos avaliados (Fig. 9), revelando que o tratamento crônico com o extrato bruto de *Pterodon pubescens* não apresenta efeitos colaterais aparente sobre a locomoção espontânea dos animais, tais como sedação e/ou disfunção motora.

Esses resultados corroboram com Nucci-Martins et al. (2015) que também mostraram a ausência de efeitos colaterais sobre a deambulação espontânea de animais tratados com EEPp em modelo de dor neuropática. Porém, nossos resultados mostraram que todos os grupos submetidos a OVX apresentaram diferença significativa “*per se*” em 90 dias pós-OVX quando comparados com seus valores basais, apresentando diminuição significativa na deambulação espontânea de $60 \pm 9\%$ para o grupo controle OVX e diminuição de $67 \pm 10\%$, $75 \pm 8\%$ e $71 \pm 12\%$ para as doses de 1, 10 e 100 mg/kg do EEPp, respectivamente (Fig. 9). Esse resultado revela diminuição locomotora causada pelo agravamento do quadro osteoporótico em 90 dias pós-OVX.

A **figura 10** mostra os resultados do teste de *rotarod* usando protocolo acelerado (4-40 rpm), que é utilizado para avaliar coordenação motora e equilíbrio.

Figura 10 – Efeito do EEPp sobre a locomoção forçada em cilindro giratório



Efeito do tratamento crônico com o EEPp (1-100 mg/kg, i.g.) sobre a atividade locomotora forçada em cilindro giratório, nos 3 tempos avaliados: “Basal” foi antes da OVX. “ANTES-OST” foi após 90 dias de OVX (antes OST). “PÓS-OST” foi após 105 dias de OVX (15 dias da OST). Cada ponto representa a média dos valores obtidos a partir de 6-7 animais e as linhas verticais indicam E.P.M. Os asteriscos (*) denotam os níveis de significância, quando comparado com o grupo controle OVX (** $P < 0,01$ e *** $P < 0,001$). A significância estatística foi determinada por ANOVA de duas vias seguido pelo teste de Bonferroni, para múltiplas comparações. Fonte: a autora (2018).

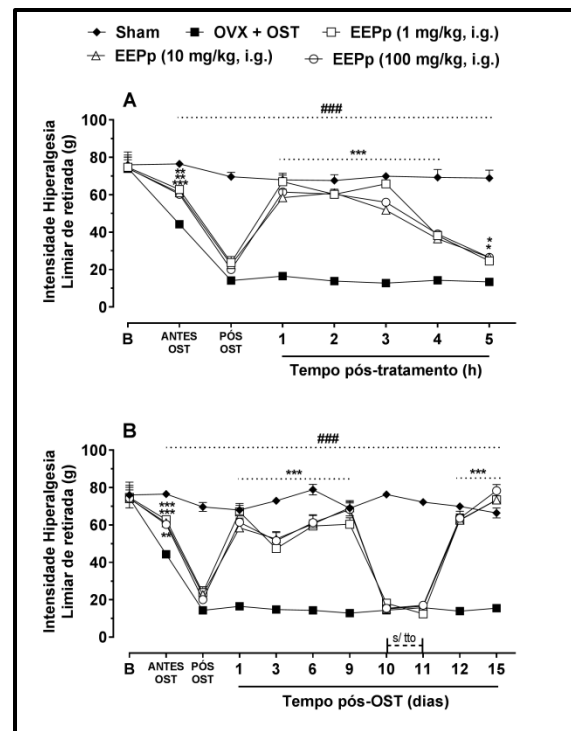
O aparelho de Rotarod possui um sensor de queda no chão de cada baía que para um cronômetro quando o animal cai e registra a latência de queda. Em cada sessão, foi calculada a média da latência de queda para 4 *trials*. Nossos resultados mostram que o grupo controle OVX diminuiu significativamente a capacidade de locomoção forçada, em relação ao grupo controle Sham, nos dois últimos tempos avaliados, após 90 dias de OVX ($45 \pm 5\%$) e após 15 dias de OST ($53 \pm 7\%$), demonstrando dificuldade de

coordenação motora e equilíbrio neste grupo.

Estes achados são coerentes aos de Rauf et al. (2015), que também demonstraram um aumento na latência de queda em animais 12 semanas após OVX, e corroboram com os resultados obtidos no *Open-field* mostrando que nesta fase da doença os animais do grupo controle OVX estão com bastante dificuldade locomotora. Em contrapartida, a figura 10 também revela visualmente a recuperação dos animais nos grupos tratados com EEPp, que aumentaram a latência do tempo de queda a valores próximos ou ainda maiores que dos níveis basais em 90 dias pós-OVX (ANTES-OST). Os valores adquiridos são de $46 \pm 5\%$, $42 \pm 6\%$ e $35 \pm 6\%$ para as doses de 1, 10 e 100 mg/kg do EEPp, respectivamente. A menor dose do extrato (EEPp 1 mg/kg) obteve maior latência do tempo de queda em 90 dias pós-OVX e, conseqüentemente, melhor recuperação da coordenação motora e equilíbrio nesses animais. Porém, esta mesma dose do extrato não foi capaz de recuperar significativamente a coordenação motora e equilíbrio após OST em relação aos outros grupos tratados com o EEPp 10 mg/kg ($65 \pm 16\%$) e 100 mg/kg ($60 \pm 24\%$).

A **figura 11** demonstra dos resultados do teste de von Frey eletrônico, que avalia hiperalgesia mecânica que pode ser traduzida como nocicepção/dor.

Figura 11 – Efeito do EEPp sobre a hiperalgesia mecânica induzida por OST em ratas ovariectomizadas



Efeito do tratamento crônico com o EEPp sobre a nocicepção induzida por osteotomia femoral (OST) Decurso temporal da dose 24h após OST (A) e avaliação diária da hiperalgesia mecânica por 15 dias (B). Cada ponto representa a média dos valores obtidos em 6-7 animais e as linhas verticais indicam E.P.M. Os asteriscos (*) denotam os níveis de significância, quando comparado com o grupo controle OVX (* $P < 0,05$; ** $P < 0,01$ e *** $P < 0,001$). As cerquilhas (#) indicam diferenças significativas do grupo controle, quando comparado com o grupo Sham (### $P < 0,001$). A significância estatística foi determinada com ANOVA de duas vias seguido pelo teste de Bonferroni. B: limiar basal de retirada da pata. Fonte: Elaborado pela autora (2018).

Primeiramente, os animais foram submetidos ao teste para caracterização da resposta basal “B”, 24h antes ovariectomia (OVX). Então, as ratas foram avaliadas no teste de *von Frey* após 90 dias da indução de osteoporose por OVX, ou seja, 24h **antes OST**. Então, foram realizadas dois tipos de avaliação com o teste de *von Frey* a partir de 24h **após OST**, um “*time course*” (Fig. 11A) do possível efeito antinociceptivo do extrato e um “acompanhamento diário” (Fig. 11B)

para avaliar a resposta nociceptiva durante 15 dias. De maneira geral, é possível observar na figura 11 (A e B) um agravamento do quadro osteoporótico após 90 dias de OVX, devido a uma resposta nociceptiva significativa de $42 \pm 1\%$ observada no grupo controle OVX antes da indução da osteotomia (OST).

Esta dor observada antes OST provavelmente deve-se ao aumento das microfraturas osteoporóticas nesta fase da doença, como também foi observado por Naito et al. (2017), que verificaram hiperalgesia mecânica significativa em grupos de camundongos ovariectomizados em relação a grupos Sham. A resposta dolorosa no grupo controle OVX aumentou bruscamente em $80 \pm 2\%$ após OST, em relação ao grupo controle Sham (saudável).

Para verificar a resposta de potência e duração das doses do EEPp frente à hiperalgesia mecânica, foi realizada uma curva de dose-resposta (*time course*) 24h após a realização da OST (Fig. 11A) e constatamos um efeito antinociceptivo significativo com potência de inibição da resposta nociceptiva de $98 \pm 9\%$, $81 \pm 9\%$ e $87 \pm 4\%$, 1 hora após tratamento com o EEPp nas doses 1, 10 e 100 mg/kg, respectivamente. Este efeito durou até 4 horas após tratamento em todas as doses do EEPp (1-100 mg/kg, i.g.), apresentando inibição de $43 \pm 4\%$, $40 \pm 2\%$ e $45 \pm 4\%$, respectivamente. Além disso, o efeito antinociceptivo foi mantido

por até 5 horas nas doses de 10 mg/kg ($24 \pm 3\%$) e 100 mg/kg ($24 \pm 2\%$).

Na avaliação diária da hiperalgesia mecânica (Fig. 11B), o teste de *von Frey* revelou que o EEPp (1-100 mg/kg, i.g.) tem eficaz capacidade de inibição da resposta dolorosa do lado ipsilateral à fratura do fêmur, em ratas osteoporóticas, quando comparado ao grupo controle OVX. A média de inibição do EEPp durante os primeiros 9 dias após OST foram de $70 \pm 5\%$, $72 \pm 7\%$ e $73 \pm 7\%$ para as doses de 1, 10 e 100 mg/kg, respectivamente.

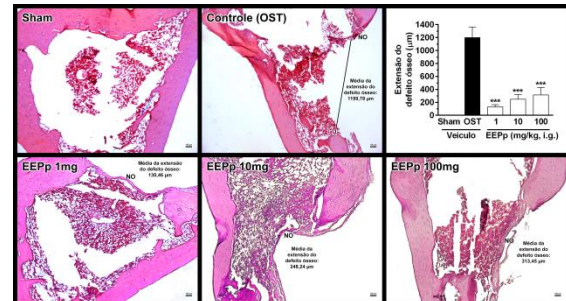
Ressaltamos que o tratamento foi interrompido no 10º e 11º dias para demonstrar que o tratamento crônico com o EEPp (1-100 mg/kg, i.g.) não causa efeitos colaterais de tolerância ou efeito cumulativo. O retorno total da dor quando interrompido o tratamento mostrou que o extrato não tem efeito cumulativo e a constância na potência de inibição da resposta dolorosa pós-tratamento com o extrato, durante todo período que os animais foram avaliados, demonstrou que o EEPp (1-100 mg/kg, i.g.) não apresenta efeito de tolerância. No 12º dia o tratamento foi reiniciado e, novamente o EEPp mostrou-se efetivo em reduzir a hiperalgesia mecânica induzida pela OST, apresentando inibições de $87 \pm 8\%$, $87 \pm 5\%$ e $89 \pm 4\%$ nas doses de 1, 10 e 100 mg/kg, respectivamente. Além disso, no 15º dia o tratamento com o extrato foi capaz de bloquear 100% a resposta

nociceptiva causada pela OST. Esses dados corroboram com os de Nucci-Martins et al. (2015) que também observaram efeito antinociceptivo causado pelo EEPp em modelo de lesão neuropática em camundongos. Assim, podemos concluir ineditamente que a planta medicinal *Pterodon pubescens* possui importante efeito terapêutico para o tratamento da dor causada por fratura em quadros de osteoporose, sem apresentar efeitos colaterais de tolerância ou efeito cumulativo.

A **figura 12** mostra a histomorfometria da extensão do defeito ósseo com médias de 1.199,78 μm para o grupo controle; 130,46 μm para o grupo EEPp 1 mg/kg; 248,24 μm para o grupo EEPp 10 mg/kg e 313,45 μm para o grupo EEPp de 100 mg/kg. Portanto, nossos resultados demonstram que o tratamento crônico com o EEPp (1-100 mg/kg) foi capaz de induzir neoformação óssea na extensão do defeito em $89 \pm 3\%$, $79 \pm 6\%$ e $74 \pm 10\%$, para as doses de 1 mg/kg, 10 mg/kg e 100 mg/kg, respectivamente. Podemos observar na figura 12 que visualmente a menor dose do EEPp (1 mg/kg) que apresenta um tipo de reparo mais linear entre as bordas do defeito ósseo. Assim, estes resultados inéditos sugerem que a *Pterodon pubescens* apresenta importante e rápida capacidade de reparo ósseo em osso osteoporótico e pode ser um potencial alvo para

tratamento de fraturas em ossos osteoporóticos.

Figura 12 – EEPp induz neoformação óssea após OST

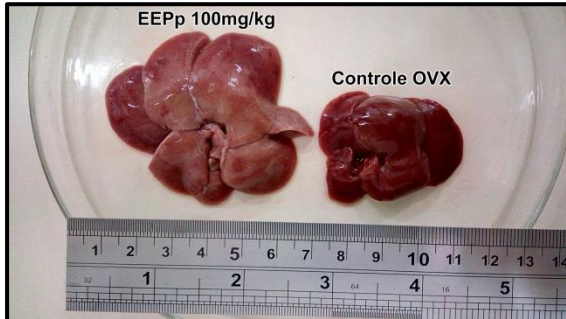


Fotomicrografias de cortes transversais com 4 μm de espessura da região mediana da fratura por histologia com HE. O tratamento crônico com EHEg (1-100 mg/kg) induz neoformação óssea na região da fratura, 15 dias de OST. No gráfico, cada coluna representa a média de valores (em μm) obtidos de 5 animais na extensão da fratura, e as linhas verticais indicam E.P.M. Os asteriscos (*) denotam os níveis de significância, quando comparado com o grupo controle ($***P < 0,001$). A significância estatística foi determinada utilizando o teste de Kruskal-Wallis seguido pelo teste de Dunn's para múltiplas comparações. Todas as lâminas foram analisadas em objetiva de 4-40x com binocular de 10x e as fotos foram tiradas usando objetiva de 4x. NO: região de neoformação óssea. Fonte: Elaborado pela autora (2018).

A **figura 13** revela a diferença macroscópica de tamanho e cor do fígado de um animal tratado cronicamente com a dose de 100mg/kg do EEPp com a de um fígado de um animal controle OVX. No momento da eutanásia dos animais foi realizada a retirada de alguns órgãos vitais (coração, pulmão, fígado, baço e rins) para análise toxicológica preliminar de cor, textura e peso relativo. Mudanças macroscópicas foram observadas na morfologia hepática do grupo tratado com EEPp 100mg/kg. Os fígados desses animais estavam esfacelando com facilidade e apresentavam textura mole, cor pálida com nuances amarelo-esverdeado e tamanho visivelmente

aumentado, quando comparados aos órgãos do grupo controle OVX.

Figura 13 - Hepatomegalia causada pelo tratamento crônico com EEPp 100 mg/kg



Efeito do tratamento crônico com EEPp 100 mg/kg sobre a morfologia hepática quando comparado com o fígado de um animal controle OVX. Fonte: a autora (2018).

A **Tabela 1** mostra a análise do peso relativo dos órgãos vitais e revela um aumento significativo no peso do coração, pulmões e fígado no grupo tratado com EEPp 100 mg/kg em relação ao grupo controle OVX.

Tabela 1 – Efeito do EEPp sobre o peso relativo dos órgãos

GRUPOS	CORAÇÃO	PULMÕES	FÍGADO	BAÇO	RINS
OVX	2,97 ± 0,04	2,53 ± 0,66	9,26 ± 0,12	1,88 ± 0,49	4,43 ± 0,08
Sham	3,04 ± 0,03	3,69 ± 0,06	9,69 ± 0,10	2,63 ± 0,04	4,66 ± 0,08
EEPp 1	2,92 ± 0,05	2,22 ± 0,82	9,65 ± 0,21	1,59 ± 0,59	4,45 ± 0,16
EEPp 10	2,96 ± 0,02	2,16 ± 0,80	9,39 ± 0,13	1,55 ± 0,58	4,30 ± 0,04
EEPp 100	** 3,16 ± 0,03	* 2,44 ± 0,91	*** 11,76 ± 0,12	1,67 ± 0,62	4,65 ± 0,06

Efeito do tratamento crônico com EEPp 1-100 mg/kg sobre o peso relativo dos órgãos. Cada célula da tabela representa a média ± E.P.M dos valores obtidos a partir de 6-7 animais. Os asteriscos (*) denotam os níveis de significância, quando comparado ao grupo controle OVX (*P<0,05, **P<0,01, ***P<0,001). A significância estatística foi determinada com ANOVA de uma via seguido pelo teste Student-Newman-Keuls. Fonte: Elaborado pela autora (2018).

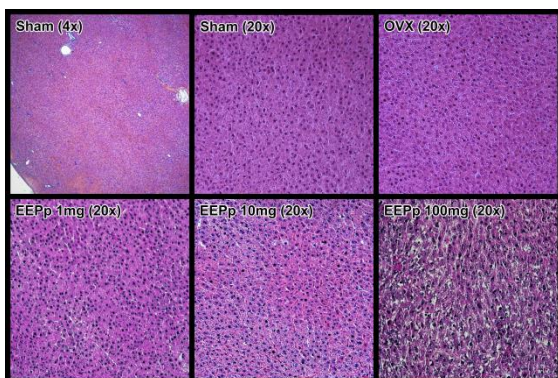
Os aumentos foram de 6%±1%, 7%±2% e 21%±1% respectivamente. Estes dados corroboraram com os achados da análise macroscópica e confirmam que as doses do EEPp 1 mg/kg e 10 mg/kg são doses seguras para

tratamento terapêutico crônico e que a dose de 100 mg/kg deve ser evitada em tratamento crônico. Nucci-Martins et al. (2015) não observaram esse efeito no tratamento de curto prazo (15 dias) com EEPp 100 mg/kg em modelo de dor neuropática em camundongos. Isto sugere que a toxicidade do extrato nessa dose seja em decorrência da duração do tratamento, o que é um agravante em doenças que demandam um tratamento crônico, como a osteoporose. Os resultados da tabela 1 não mostram alterações nos grupos EEPp 1 mg/kg e 10mg/kg em relação ao grupo controle OVX, sugerindo que estas doses são seguras para tratamento crônico.

A **figura 14** mostra a análise histopatológica do fígado dos animais, que revelou que o tratamento crônico (90 dias) com EEPp (1-100 mg/kg) não causa qualquer tipo de alteração estruturais e/ou tumorais, nem tampouco apresentou focos de inflamação e/ou possíveis regiões fibróticas e/ou hipertrofia / hipotrofia / hiperplasia no coração, pulmões, baço e rins. Porém, a análise histopatológica do fígado revelou uma hipertrofia dos hepatócitos. Este achado corrobora com a observação macroscópica do fígado que revelou uma hepatomegalia, bem como com os resultados do peso relativo dos órgãos que mostrou um significativo aumento do peso relativo do fígado de animais tratados com a dose de 100 mg/kg, em relação ao peso relativo do

figado dos animais controle doente OVX e controle saudável Sham. Assim, podemos sugerir que a planta medicinal *Pterodon pubescens* em baixas doses não apresenta efeitos tóxicos aparentes em órgão vitais e pode ser uma alternativa terapêutica segura para o tratamento de osteoporose, mas a dose de 100 mg/kg deve ser evitada em tratamento crônico.

Figura 14 – Histologia do fígado



Fotomicrografias do fígado não mostraram diferenças histopatológicas em aumento de 4x (Sham) e 20x (Sham, Controle, EHEg 1-10 mg/kg) a partir de cortes transversais de 4 µm de espessura, corados com hematoxilina-eosina, após 90 dias de tratamento intragástrico com EHEg. Porém, a dose de 100 mg/kg revelou que uma hipertrofia nos hepatócitos. Fonte: Elaborado pela autora (2018).

A **Tabela 2** mostra os resultados obtidos da dosagem de marcadores de toxicidade. No dia da eutanásia, o sangue dos animais foi recolhido, centrifugado e o soro foi armazenado em biofreezer para uma análise bioquímica. Então, foram dosados marcadores bioquímicos de função hepática (atividade das enzimas TGO, TGP, GGT), renal (concentrações séricas de creatinina e ureia) e cardíaca (atividade das enzima CK), utilizando kits comerciais específicos. Nossos resultados demonstram que o tratamento crônico com EEPp (1 e 10 mg/kg) não alteram a

atividade das enzimas TGO, TGP, GGT em relação aos grupos controle negativo/doente (OVX) e controles saudável (Sham), sugerindo que os tratamentos crônicos não causam lesão hepática nos animais.

Tabela 2 – Efeito do tratamento crônico com EEPp sobre marcadores bioquímicos de toxicidade

Marcadores	Sham	OVX	<i>Pterodon pubescens</i> (mg/kg, i.g.)		
			1	10	100
TGO (U/L)	207 ± 17,4	242,6 ± 27,4	229,1 ± 19,3	243,6 ± 16,9	232,4 ± 21,6
TGP (U/L)	80,1 ± 7,2	69,0 ± 5,7	77,2 ± 11,1	68,7 ± 6,2	52,4 ± 7,2
GGT (U/L)	8,0 ± 2,4	9,2 ± 1,2	4,0 ± 0,5	6,7 ± 1,7	15,7 ± 1,8*
Uréia (mg/dL)	13,2 ± 1,5	16,6 ± 0,9	16,2 ± 1,0	15,8 ± 0,7	17,5 ± 1,0
Creatinina (mg/dL)	0,54 ± 0,03	0,54 ± 0,02	0,56 ± 0,03	0,61 ± 0,05	0,63 ± 0,04
CK (U/L)	4590 ± 387	4654 ± 288	4170 ± 365	4816 ± 375	4169 ± 565

Os valores médios de 6-7 animais representam a média ± E.P.M. * $P < 0,05$ vs grupo controle (ANOVA de uma via seguido pelo teste Student-Newman-Keuls). Fonte: Elaborado pela autora (2018).

Do mesmo modo, não houveram alterações na CK, sugerindo que o tratamento crônico com EEPp (1 e 10 mg/kg) não causa lesão cardíaca, muscular e/ou encefálica, pois a CK não é específica só para o tecido cardíaco. Porém, o tratamento com EEPp (100 mg/kg) aumentou em $64 \pm 19\%$ os níveis séricos de GGT, sugerindo uma hepatotoxicidade nesta dose em decorrência do tratamento crônico.

Conclusiones

Os resultados desse estudo destacam ineditamente a planta medicinal *Pterodon pubescens* como uma alternativa terapêutica útil para o tratamento da osteoporose. O EEPp apresenta efeito benéfico sobre a dor, por promover significativa diminuição da hiperalgesia mecânica em ratas ovariectomizadas

submetidas a osteotomía femoral. O tratamento crônico com o EEPp não altera a atividade locomotora dos animais e tem um importante papel na consolidação de fraturas em osso osteoporótico. Embora os testes comportamentais não revelaram qualquer efeito indesejado aparente, as avaliações macroscópicas e a análise bioquímica revelaram um achado importante e inédito sobre a janela terapêutica da planta medicinal *Pterodon pubescens* em tratamento crônico que deve ser considerado. Estes resultados mostraram que o tratamento crônico com o EEPp na dose de 100 mg/kg tem potencial hepatotóxico importante, além de aumentar o peso relativo do coração e pulmões. Portanto, esta dose deve ser evitada em tratamentos prolongados para garantir melhor segurança ao paciente. Este estudo reproduziu em animais o que já é observado empiricamente em seres humanos no Brasil, agregando novas evidências científicas que valorizam o uso popular da *Pterodon pubescens* com segurança no tratamento da osteoporose.

Bibliografía

Batista, J. D., Sargenti-Neto, S., Dechichi, P., & Rocha, F. S. (2015). Low-level laser therapy on bone repair: is there any effect outside the irradiated field? *Lasers in Medical Science*, 30(5), 1569-1574. doi:https://doi.org/10.1007/s10103-015-1752-3

CEUA-UNICAMP. Comissão de Ética no Uso de Animais da Universidade Estadual de Campinas. (2017). Serviço de Apoio Veterinário Especializado

(SAVE): Freitas, A. P. P., Antiorio, A. T. B., Seabra, D. I. *Anestesia e analgesia em animais de laboratório*. Recuperado de: <http://www.ib.unicamp.br/comissoes/sites/www.ib.unicamp.br/comissoes/file/s/ANESTESIA%20E%20ANALGESIA%202017.pdf>

Chen, G.-X., Zheng S., Qin, S., Zhong, Z.-M., Wu, X.-H., Huang, Z.-P., Chen, J.-T. (2014). Effect of low-magnitude whole-body vibration combined with alendronate in ovariectomized rats: a random controlled osteoporosis prevention study. *PLoS ONE*, 9(5), e96181. doi:https://doi.org/10.1371/journal.pone.0096181

Coelho, M. G. P., Sabino, K. C., & Dalmau, S. R. (2004). Immunomodulatory effects of sucupira (*Pterodon pubescens*) seed infusion on collagen-induced arthritis. *Clinical and Experimental Rheumatology*, 22(2), 213-218. Retrieved from: <https://www.clinexprheumatol.org/article.asp?a=2302>

Hoscheid, J., Bersani-Amado, C. A., da Rocha, B. A., Outuki, P. M., da Silva, M. A. R. C. P., Froehlich, D. L., & Cardoso, M. L. C. (2013). Inhibitory effect of the hexane fraction of the ethanolic extract of the fruits of *Pterodon pubescens* Benth. in acute and chronic inflammation. *Evidence-Based Complementary and Alternative Medicine*, 2013(272795), 7. doi: <https://doi.org/10.1155/2013/272795>.

Manolagas, S. C. (2000). Birth and death of bone cells: basic regulatory mechanisms and implications for the pathogenesis and treatment of osteoporosis. *Endocrine Reviews*, 21(2), 115-137. doi: <https://doi.org/10.1210/edrv.21.2.0395>

Mishra, B. B., & Tiwari, V. K. (2011). Natural products: an evolving role in future drug discovery. *European Journal of Medicinal Chemistry*, 46(10),

- 4769-4807. doi: <https://doi.org/10.1016/j.ejmech.2011.07.057>
- Naito, Y., Wakabayashi, H., Kato, S., Nakagawa, T., Iino, T., & Sudo, A. (2017). Alendronate inhibits hyperalgesia and suppresses neuropeptide markers of pain in a mouse model of osteoporosis. *Journal of Orthopaedic Science*, 22(4), 771-777. doi:<https://doi.org/10.1016/j.jos.2017.02.001>
- Nucci, C., Mazzardo-Martins, L., Stramosk, J., Brethanha, L. C., Pizzolatti, M. G., Santos, A. R., & Martins, D. F. (2012). Oleaginous extract from the fruits *Pterodon pubescens* Benth induces antinociception in animal models of acute and chronic pain. *Journal of Ethnopharmacology*, 143(1), 170-178. doi:<https://doi.org/10.1016/j.jep.2012.06.020>
- Nucci-Martins, C., Martins, D. F., Nascimento, L. F., Venzke, D., Oliveira, A. S., Frederico M. J., Santos A. R. (2015). Ameliorative potential of standardized fruit extract of *Pterodon pubescens* Benth on neuropathic pain in mice: Evidence for the mechanisms of action. *Journal of Ethnopharmacology*, 175, 273-286. doi:<https://doi.org/10.1016/j.jep.2015.09.005>
- Rauf, S., Soejono, S. K., & Partadiredja, G. (2015). Effects of treadmill exercise training on cerebellar estrogen and estrogen receptors, serum estrogen, and motor coordination performance of ovariectomized rats. *Iranian Journal of Basic Medical Sciences*, 18(6), 587-592. Retrieved from: <https://www.ncbi.nlm.nih.gov/pmc/articles/PMC4509954/pdf/IJBMS-18-587.pdf>
- Sabino, K. C., Castro, F. A., Oliveira, J. C., Dalmau, S. R., & Coelho, M. G. (1999). Successful treatment of collagen-induced arthritis in mice with a hydroalcohol extract of seeds of *Pterodon pubescens*. *Phytotherapy Research*, 13(7), 613-615. doi: [https://doi.org/10.1002/\(SICI\)1099-1573\(199911\)13:7<613::AID-PTR503>3.0.CO;2-D](https://doi.org/10.1002/(SICI)1099-1573(199911)13:7<613::AID-PTR503>3.0.CO;2-D)
- Spindola, H. M., Servat, L., Denny, C., Rodrigues, R. A., Eberlin, M. N., Cabral, E., . . . , Foglio, M. A. (2010). Antinociceptive effect of geranylgeraniol and 6 α ,7 β -dihydroxyvouacapan-17 β -oate methyl ester isolated from *Pterodon pubescens* Benth. *BMC Pharmacology*, 10, 1. doi: <https://doi.org/10.1186/1471-2210-10-1>
- Thompson, D. D., Simmons, H. A., Pirie, C. M., & Ke, H. Z. (1995). FDA Guidelines and animal models for osteoporosis. *Bone*, 17(4 Suppl.), 125S-133S. doi: [https://doi.org/10.1016/8756-3282\(95\)00285-L](https://doi.org/10.1016/8756-3282(95)00285-L)
- Zimmermann, M. (1983). Ethical guidelines for investigations of experimental pain in conscious animals. *Pain*, 16(2), 109-110. doi: [https://doi.org/10.1016/0304-3959\(83\)90201-4](https://doi.org/10.1016/0304-3959(83)90201-4)

Agradecimientos

Aos meus orientadores professores: Dr. José Angelo Camilli e Dr. Wagner José Fávaro, bem como minha coorientadora Ma. Catharina Nucci Martins, que deram todo apoio intelectual e técnico para realização deste trabalho.

À UNICAMP e ao Programa de Pós-Graduação em Biologia Celular e Estrutural, por todo apoio e infraestrutura.

Financiamiento

Agradecemos pelo apoio financeiro fornecido pela FAEPEX, FAPESP, Capes e CNPq.