



**REVISTA MÉDICA UNIVERSITARIA**  
**Facultad de Ciencias Médicas - UNCuyo**

Vol 11 – Nº1 – 2015  
ISSN 1669-8991



**Caso Clínico**

**QUEILITIS ACTÍNICA TRATADA CON IMIQUIMOD 5%**

Florencia Díaz\*, Emilce Rivarola\*\*, Viviana Parra\*\*\*

\*Hospital Luis Lagomaggiore. Mendoza.

\*\* Servicio de Dermatología, Hospital Luis Lagomaggiore. Mendoza. FCM y FO UNCUIYO.

\*\*\* Servicio de Dermatología, Hospital Luis Lagomaggiore. Mendoza. FCM UNCUIYO.

**Correo electrónico de contacto:** Florencia Diaz: [florenciadiazferrer@gmail.com](mailto:florenciadiazferrer@gmail.com)

## Resumen

Los inmunomoduladores tópicos han demostrado utilidad en las enfermedades orales inflamatorias resistentes a corticoesteroides tópicos, en enfermedades sistémicas con mucosa oral primeramente comprometida y en lesiones severas que involucren la mucosa oral.

La queilitis actínica es una lesión potencialmente maligna, con riesgo de progresar a Carcinoma espinocelular, por ello es necesario su tratamiento temprano.

**Palabras claves:** queilitis, imiquimod, inmunomoduladores, lesiones potencialmente malignas.

## Abstract

Topical immunomodulating preparations have shown utility in inflammatory immune-mediated oral mucosal disease resistant to topical steroids, in immunologically mediated systemic disease with primary oral involvement or more severe lesions primarily involving the oral mucosa.

Actinic cheilitis is a potentially malignant lesion, with risk of progression to squamous cell carcinoma, so their early treatment is necessary.

**Keywords:** cheilitis, imiquimod, immunomodulators, potentially malignant lesions.

## Caso clínico

Varón de 47 años de edad, fototipo III, fumador de 20 *pack/year*, vendedor ambulante con gran exposición solar laboral. Consultó por erosiones, úlcera y costra en labio inferior (**Foto I**), dolorosa y sangrante, de 1 año de evolución. Se efectuó biopsia de piel con

diagnóstico histopatológico compatible con queilitis actínica (**Foto II**). Se inició tratamiento tópico con imiquimod al 5%, 5 días por semana durante 8 semanas, y se realizó seguimiento en la semana tres (**Foto III**), siete y ocho, con resolución completa de la patología (**Foto IV**).

## Comentario

La queilitis actínica es un carcinoma in situ que afecta predominantemente al labio inferior como consecuencia de la exposición crónica a los rayos ultravioletas, estando también implicados el tabaco y la irritación crónica. Puede progresar a carcinoma de células escamosas invasor, con un riesgo relativamente alto de metástasis, por lo tanto requiere la identificación y tratamiento precoz. Varias formas de tratamiento se han propuesto como terapéuticas. Los autores Shah y Doherty sostienen que la bermellectomía sigue siendo el tratamiento de elección y que la aplicación

de ácido tricloroacético es fácil, económico y eficaz en general.<sup>1-4</sup>

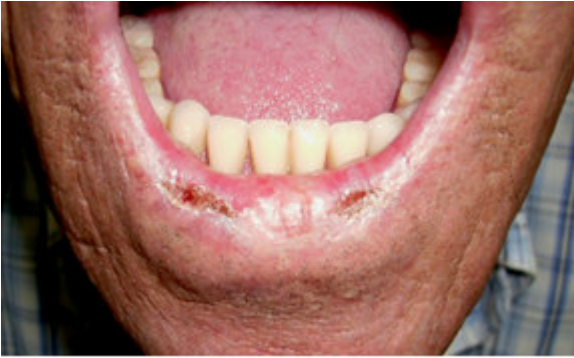El imiquimod pertenece a la familia imidazoquinolona. Es un inmunomodulador tópico que posee actividad antiviral, y antitumoral actuando a través del *Toll Like Receptor* modificando la respuesta inmune innata y secundariamente la adquirida por acción de interferon gamma y factor de necrosis tumoral alfa. Los agentes inmunomoduladores con propiedades antitumorales, son los principales agentes tópicos antineoplásicos que son utilizados en el

tratamiento de enfermedades mucocutáneas. A pesar de que su uso en la mucosa oral no está actualmente aprobado por la FDA, existen numerosas series de casos, estudios abiertos y ensayos controlados aleatorios que avalan su utilización. Tanto el 5-FU tópico como el imiquimod se han utilizado con éxito en el tratamiento de una amplia gama de enfermedades de la mucosa, incluyendo queilitis actínica, enfermedad de Bowen, y condiloma genitales.<sup>2</sup> Sotiriou y colaboradores refieren que el uso secuencial de imiquimod y la terapia fotodinámica es de gran beneficio para el tratamiento de la queilitis actínica, pese a que se necesitan más estudios para confirmar los resultados beneficiosos con el tratamiento combinado, para aclarar los mecanismos implicados y para optimizar el protocolo terapéutico.<sup>3</sup>

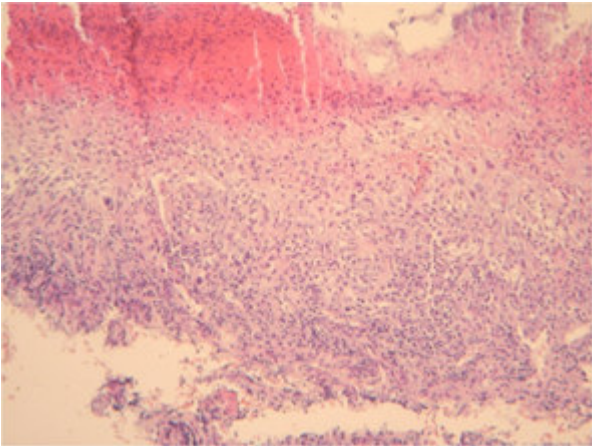
La dosis y duración del tratamiento con imiquimod no está aún definida, recomendándose entre tres a cinco días a la semana durante 4 a 6 semanas según diferentes autores.<sup>5</sup>

Dentro de los efectos adversos del imiquimod podemos encontrar eritema, prurito, dolor, induración, adenomegalias, infección del tracto respiratorio superior, sinusitis, diarreas, cefalea, astenia, cambios pigmentarios como vitíligo o hiperpigmentación, liquen plano, úlceras aftosas y manifestaciones histopatológicas símil LES.<sup>6-9</sup> Puede inducir una severa respuesta inflamatoria local, que cede durante el tratamiento, con excelentes resultados cosméticos y clínicos.<sup>10</sup>

Presentamos este paciente con el objetivo de plantear una medicación tópica efectiva y sin mayores efectos adversos, como lo es el imiquimod.

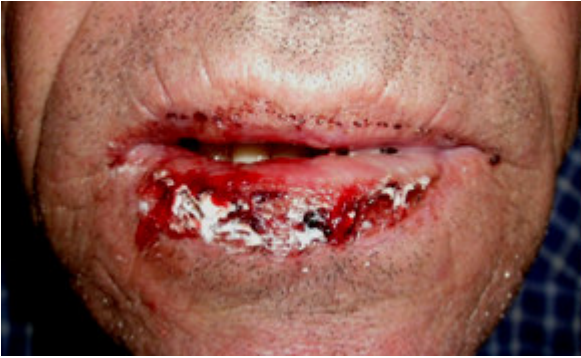

**Foto N°I:** Erosiones y costras iniciales.

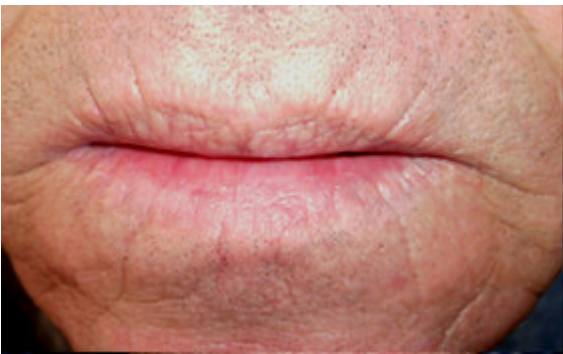

**Foto N°II:** H-E (100X).

Epitelio escamoso cubierto de costra purulenta. Displasia con desorganización arquitectural, atipías celulares sin invasión de la dermis. Infiltrado linfomononuclear en dermis papilar.



**Foto N°III:** Erosiones durante el tratamiento.



**Foto N°IV:** Restitución completa al finalizar el tratamiento.

## **REFERENCIAS BIBLIOGRÁFICAS**

1. Shah AY., Doherty SD., Rosen T. Actinic cheilitis: a treatment review. *Int J Dermatol* 2010;49:1225-34.
2. Grossberg AL., Gaspari AA. Topical antineoplastic agents in the treatment of mucocutaneous diseases. *Curr Probl Dermatol* 2011;40:71-82.
3. Sotiriou E., Lallas A., Goussi C., Apalla Z., *et ál.* Sequential use of photodynamic therapy and imiquimod 5% cream for the treatment of actinic cheilitis: a 12-month follow-up study. *Br J Dermatol* 2011;165:888-92.
4. McDonald C., Laverick S., Fleming CJ., White SJ. Treatment of actinic cheilitis with imiquimod 5% and a retractor on the lower lip: clinical and histological outcomes in 5 patients. *Br J Oral Maxillofac Surg* 2010;48:473-6.
5. Smith KJ., Germain M., Yeager J., Skelton H. Topical 5% imiquimod for the therapy of actinic cheilitis. *J Am Acad Dermatol* 2002;47:497-501.
6. Anadkat MJ., Bogucki BA. Development of adenopathy during the use of topical imiquimod. *J Am Acad Dermatol* 2011;64:75-7.
7. Chan MP., Zimarowski MJ. Lupus Erythematosus-Like Reaction in Imiquimod-Treated Skin: A Report of 2 Cases. *Am J Dermatopathol* 2011;33:523-7.
8. Domingues E., Chaney KC., Scharf MJ., Wiss K. Imiquimod reactivation of lichen planus. *Cutis.* 2012;89:276-83.
9. Chakrabarty AK., Mraz S., Geisse JK., Anderson NJ. Aphthous ulcers associated with imiquimod and the treatment of actinic cheilitis. *J Am Acad Dermatol* 2005;52:35-7.
10. Greenberg HL., Cohen JL., Rosen T., Orengo I. Severe reaction to 5% imiquimod cream with excellent clinical and cosmetic outcomes. *J Drugs Dermatol* 2007;6:452-8.