



## Imágenes en Medicina

### DIAGNÓSTICO IMAGENOLÓGICO EN EL SÍNDROME DE ABERNETHY

Pérez Monteleone Leonardo E<sup>1</sup>, Manzino Ricardo<sup>1</sup>, Gutierrez Mario<sup>1</sup>,  
Bufaliza Jorge<sup>1</sup>, Correa Roberto<sup>1</sup>.

<sup>1</sup>Servicio de Cirugía General, Hospital Luis Lagomaggiore, Mendoza. Argentina.

Contacto: Leonardo Pérez Monteleone Correo electrónico: leopm776@gmail.com

## RESUMEN

El shunt portosistémico congénito (SPSC) o Síndrome de Abernethy es una patología muy poco frecuente, descrita por primera vez en 1793 por John Abernethy. Existen dos tipos de SPSC: tipo I (shunt terminolateral) en el que existe ausencia total de flujo portal intrahepático y tipo II (shunt laterolateral) con flujo portal parcialmente conservado. Los SPSC tipo I se presentan predominantemente en el sexo femenino y se asocian con múltiples malformaciones como poliesplenía, malrotación y cardiopatía. Los tipo II, aún más raros, afectan a ambos sexos y no suelen presentar malformaciones asociadas. La encefalopatía hepática es una complicación posible en ambos tipos de SPSC en la edad adulta. El trasplante hepático es el único tratamiento descrito para el SPSC tipo I cuando se vuelve sintomático, mientras que la ligadura del shunt es una opción quirúrgica para el tipo II.

**Objetivo:** Presentar el diagnóstico imagenológico en un paciente adulto con Síndrome de Abernethy tipo 1B.

**Palabras Clave:** Abernethy , Shunt portosistémico congénito , Ausencia congénita de vena porta , Trasplante hepático.

## Caso Clínico

Paciente de sexo masculino, 46 años de edad, con antecedentes de Diabetes Mellitus tipo 2 y encefalopatía de origen no aclarado derivado para su estudio.

Al examen físico destaca desorientación temporoespacial y abulia. Bradipsiquia y bradilalia. Por momentos excitación psicomotriz. Conciencia cuantitativa conservada al igual que fuerza, tono muscular y reflejos. Sin signos de foco. EEG normal. Eco doppler vasos del cuello y

## ABSTRACT

Congenital portosystemic shunt (CEPS) or Abernethy Syndrome is a rare condition that was first reported by John Abernethy in 1793. Two types of CEPS are described: type I (side to end anastomosis) or congenital absence of the portal vein, and type II (side to side anastomosis) with portal vein supply partially conserved. Type I CEPS is usually seen in girls and associates multiple malformations as polysplenia, malrotation, and cardiac anomalies. Type II is even rarer with no sex preference and no malformations associated. Hepatic encephalopathy is a common complication of both types in adulthood. Liver transplantation is the only effective treatment for symptomatic type I CEPS. A therapeutic approach for type II could be surgical closure of the shunt.

**Objective:** To present the imagenological diagnosis an adult patient with Abernethy Syndrome type 1B.

**Key words:** Abernethy , Congenital portosystemic shunt, Congenital absence portal vein , Liver transplantation.

ecocardiograma normales. En la endoscopia digestiva alta, se evidencian várices esofagogástricas y gastropatía erosiva. (Figura 1).

Se realiza TAC de cerebro, la cual es informada como normal. En RMN de cerebro destaca: ausencia de lesiones parenquimatosas y de sistema ventricular, sutil hiperintensidad de los globos pálidos en secuencia T1 a correlacionar con funcionalidad hepática. Pruebas de función

hepática normales, destacando sólo un valor de amoniemia de 105 ug/dl (VN: 11-60 ug/dl).

Se realiza ecografía abdominal que informa hígado reducido de tamaño y conformación homogénea. Ausencia de cavernoma, con moderada esplenomegalia. Ausencia del tronco principal de vena porta, asociado a importantes dilataciones centro abdominales en área mesentérica, con numerosas derivaciones porto-sistémicas.

Se realiza Angio-RMN de abdomen con contraste endovenoso que observa ausencia

de vena porta, con vena esplénica y mesentérica superior elongadas. Aumento de calibre de la vena renal izquierda con múltiples trayectos vasculares tortuosos que la comunican con vena mesentérica superior (shunt- porto sistémico). Circulación colateral a nivel gastroesplénico con várices esófago-gástricas. Bazo aumentado de tamaño de morfología homogénea.

Con diagnóstico de Síndrome de Abernethy tipo IB, se realiza tratamiento médico y se deriva a unidad de trasplante hepático para su valoración.

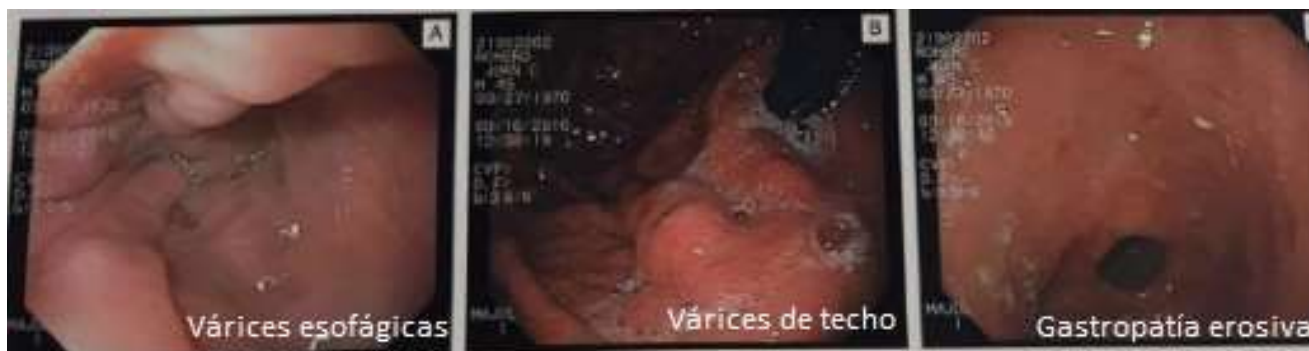

Figura 1. Endoscopia digestiva alta del paciente.

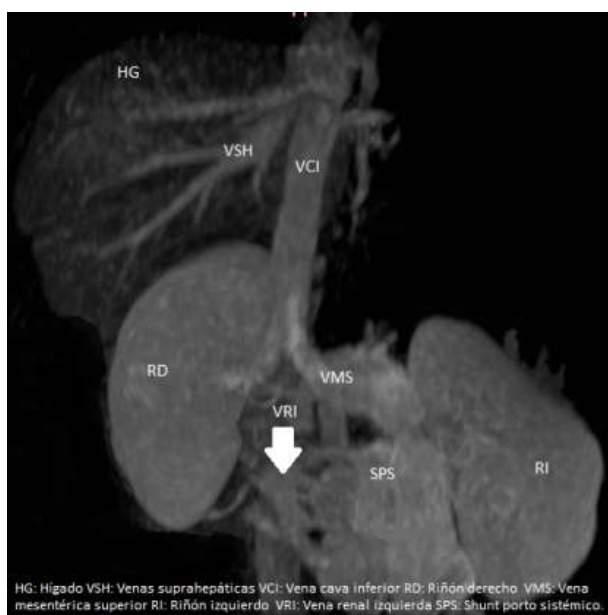

Figura 2: Corte coronal de la Angio-RMN del paciente. La circulación venosa ,denominada comunmente , “portal” dreña directamente a la VCI.

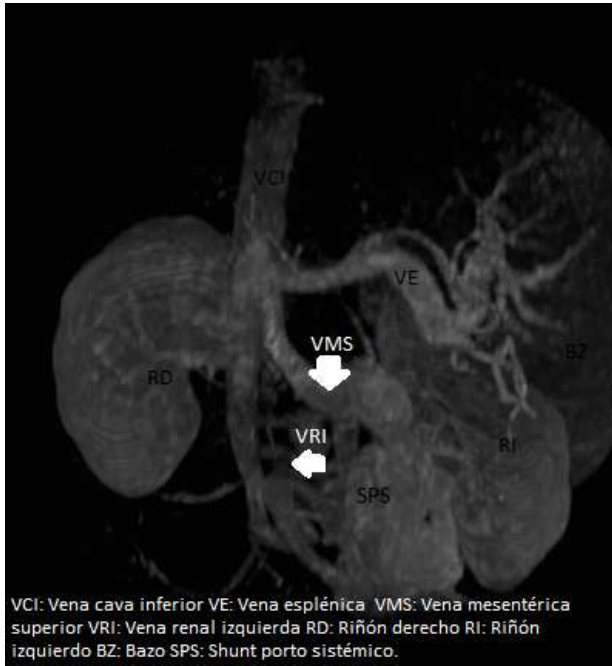


Figura 3: Corte coronal de la Angio-RMN del paciente con sustracción hepática. VMS y VE forman un tronco común antes de drenar a VCI.(Ausencia de Vena Porta)

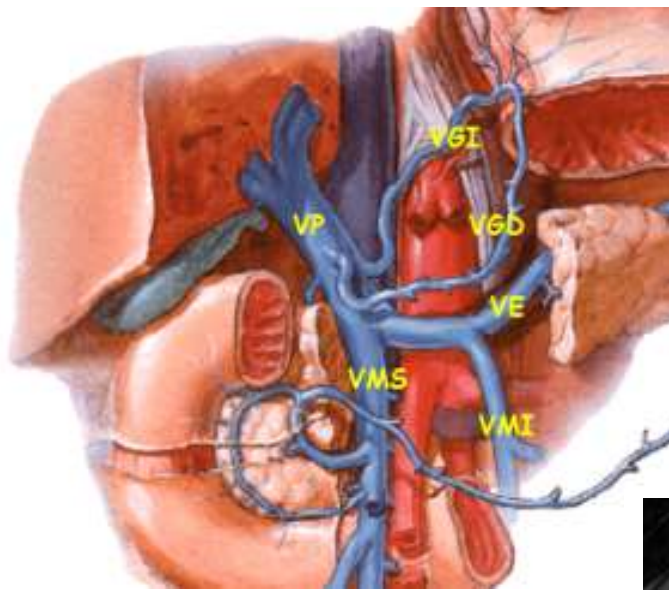
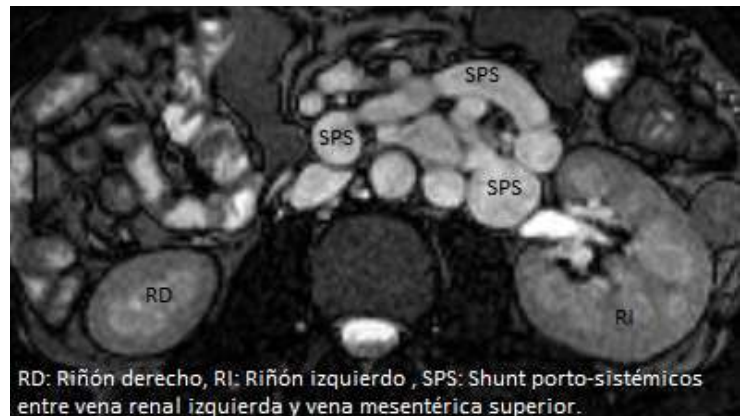

Figura 4. Anatomía normal de Vena Porta.<sup>(7)</sup>

Figura 5. Corte axial de la Angio-RMN del paciente. Muestra los múltiples SPS entre vena renal izquierda y mesentérica superior.



## Discusión

El shunt portosistémico congénito (SPSC) es una patología muy poco frecuente, descrita por primera vez en 1793 por John Abernethy. Consiste en el drenaje de la sangre de territorio portal hacia la circulación sistémica por alteraciones embriológicas en la formación de la vena porta (ausencia, hipoplasia, entre otras).<sup>(2)</sup> Existen dos tipos: tipo I (shunt terminolateral) en el que hay ausencia total de flujo portal intrahepático y tipo II (shunt laterolateral) con

flujo portal parcialmente conservado <sup>(3)</sup>(Cuadros 1 y 2)(Figuras 2, 3 y 5). Los SPSC tipo I son los más frecuentes, actualmente se han publicado 39 casos<sup>(4)</sup> y se presentan predominantemente en el sexo femenino y asociándose con múltiples malformaciones como poliesplenía, malrotación intestinal y cardiopatía. Los tipo II, aún más raros pero con 22 casos publicados<sup>(4)</sup>, afectan a ambos sexos y no suelen presentar malformaciones asociadas.

Shunt	Descripción
Tipo 1	Ausencia de vena porta intrahepática
1A	VMS y esplénica drenan separadas en VCI
1B	VMS y esplénica forman un tronco común y luego drenan en VCI
Tipo 2	Tronco intermedio entre porta y VCI

Cuadro 1. Clasificación de los SPSC.

Los SPSC representan un problema y un desafío de salud debido a que su forma de presentación es extremadamente variable. Generalmente se diagnostica en la edad pediátrica y se asocia a alteraciones cromosómicas como Síndrome de Down y cardiopatías congénitas. En algunos casos, permanece asintomático y en otros desencadena alteraciones metabólicas, como hiperamonemia o galactosemia<sup>(5)</sup>, y pueden confundirse con las deficiencias congénitas de las enzimas responsables de la síntesis de la urea, además de dañar otros órganos y sistemas como sistema nervioso central, tracto respiratorio e hígado. Lo que puede conducir a encefalopatía hepática en la edad adulta.<sup>(2)</sup>

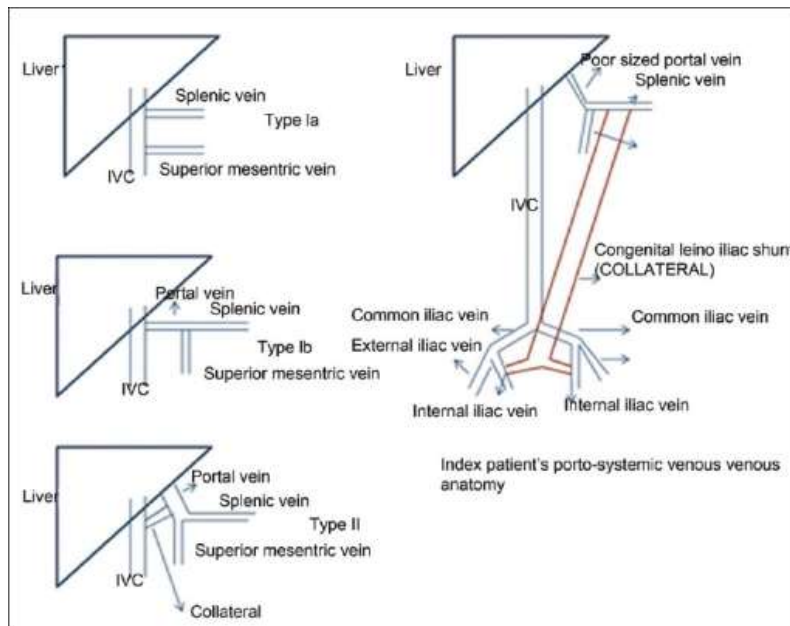
Esta última, es una complicación común de ambos tipos de SPSC en la edad adulta. <sup>(2)</sup> El

trasplante hepático es el único tratamiento descrito para el SPSC tipo I cuando se vuelve sintomático, mientras que la ligadura del shunt es una opción quirúrgica para el tipo II.<sup>(5)</sup>

La ecografía y la RNM son estudios sensibles que aportan datos imprescindibles en el diagnóstico de estas malformaciones congénitas, así como de la anatomía del hígado y la aparición de displasia o tumores hepáticos y también de daño en el tejido cerebral.<sup>(1)</sup>

Algunos autores recomiendan el uso de Angiotomografía debido a que, este método, evidencia incluso, pequeños ramos compatibles con shunt portocava.<sup>(2)</sup>

A continuación se describe el caso de un paciente adulto con diagnóstico de Síndrome de Abernethy tipo IB.



Cuadro 2. Esquema de los diferentes tipos de SPSC.<sup>(6)</sup>

### Referencias bibliográficas

1. Ávila L, Luis A, Encinas J, Hernández F, Olivares P, Cuadrado J, et al. Shunt porto cava congénito: malformación de Abernethy. *Cir Pediatr*. 2006;19:204–9.
2. Timpanaro T, Passanisi S, Sauna A, Trombatore C, Pennisi M, Petrillo G, et al. Congenital Porto-systemic Shunt: Our Experience. *Case Rep Pediatr* [Internet]. Hindawi Publishing Corporation; 2015;2015:1–5. Available from: <http://www.hindawi.com/journals/cripe/2015/691618/>
3. Morgan G, Superina R. Congenital absence of the portal vein: two cases and a proposed classification system for porto-systemic vascular anomalies. *J Pediatr Surg*. 1994;29(9):1239–41.
4. Murray C, Yoo S, Babyn P. Congenital extrahepatic portosystemic shunts. *Pediatr Radiol*. 2003;33(9):614–20.
5. Shinkai M, Ohhama Y, Nishi T, Yamamoto H, Fujita S, Take H, et al. Congenital absence of the portal vein and role of liver transplantation in children. *J Pediatr Surg*. 2001;36(7):1026–31.
6. Senguttuvan N, Kumar J, Kothari S. “Treatable” diffuse pulmonary arteriovenous fistula – An unusual cause. *Ann Pediatr Cardiol* [Internet]. 2011;4(2):215–6. Available from: <http://www.ncbi.nlm.nih.gov/pmc/articles/PMC3180992/>
7. Imagen disponible en: [http://aprubamedicina.files.wordpress.com/2016/12/vena\\_porta\\_hepatica](http://aprubamedicina.files.wordpress.com/2016/12/vena_porta_hepatica)