



## METASTASIS COROIDEA DE CANCER DE MAMA

**Ceballos M\*, De Merolis F\*\*, Paredes G\*\*\*.**

\*Prof. Adjunta, Curso de Oftalmología, Área Medicina Interna. Facultad de Ciencias Médicas. Universidad Nacional de Cuyo. Médica del Servicio de Oftalmología, Hospital Español de Mendoza y Hospital Central de Mendoza.

\*\*Medica Oftalmóloga del Centro de Salud numero 31 de Lujan. Medica Oftalmóloga Clínica de Ojos.

\*\*\*Prof. Adjunta, Curso de Oftalmología, Área Medicina Interna. Facultad de Ciencias Médicas. Universidad Nacional de Cuyo. Medica Oftalmóloga del Instituto Oftalmos S.A.

## **Introducción**

Las metástasis coroideas son los tumores intraoculares malignos más frecuentes en adultos. Los carcinomas primarios corresponden a: mama (47%), pulmón (21%), tracto gastrointestinal (4%), riñón, piel y próstata (2% cada uno). La diseminación es por vía hepática y en un 25% de los casos las metástasis son bilaterales. Los síntomas más frecuentes son: disminución de la agudeza visual (70%), fotopsias y miodesopsias (12%) y dolor (7%), mientras que en el 11% de los casos son asintomáticos.

## **Objetivo**

Determinar parámetros clínico- oftalmológicos y de imágenes que permitan diagnosticar metástasis coroideas.

## **Caso clínico**

Paciente de sexo femenino de 53 años de edad quien consulto en mayo de 2005 por fosfenos, refirió, como antecedente, que en marzo de 2003 se le había diagnosticado cáncer de mama en un examen de rutina, confirmándose un carcinoma ductal invasor por biopsia. En aquella oportunidad se le había realizado mastectomía derecha en sector con linfadenectomía, quimioterapia, radioterapia y tamoxifeno como tratamiento.

**Examen Oftalmológico:** *agudeza visual* sin corrección OD 10/10, OI 10/10; *Biomicroscopía:* segmento anterior normal en ambos ojos; *tensión ocular* (aplanático): OD 14mm Hg., OI 16 mm Hg.; *fondo de ojo* (dilatado): OD papila y mácula normales, observándose una lesión única subretinal sobreelevada, de aspecto sólido, coloración amarilla y pigmentación moteada, de 4 diámetros de papila, sin signos de desprendimiento de retina perilesional, por fuera de las arcadas en zona temporal inferior. OI presentó aspecto normal.

**RFG digital:** El OD mostró una lesión temporal inferior subretinal, de aspecto moteado heterogéneo, con hiperfluorescencia precoz, alternando con zonas hipofluorescentes (efecto pantalla), y sin filtración en tiempos tardíos ni compromiso de los vasos retinianos.

**Ecografía modo B:** En el OD se observó cavidad vítrea libre de ecos patológicos, retina aplicada y coroides de espesor normal. En la zona temporal inferior se constató una lesión sólida de mediana reflectividad, de 1,2 mm de altura máxima y diámetros ecográficos de 8 mm. No se distinguieron detalles de estructura interna debido al escaso volumen, ni movimientos vasculares espontáneos o excavación coroidea.

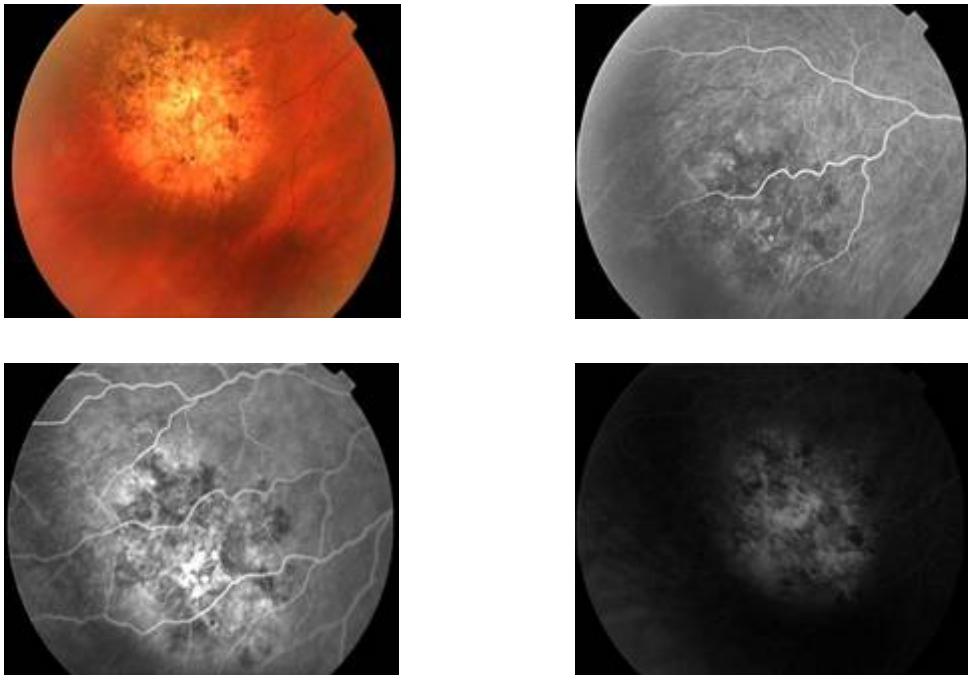
En base a estas observaciones se diagnosticó lesión compatible con metástasis coroidea, en involución, de carcinoma de mama. No se realizó tratamiento local ni general. Un año después, en el examen oftalmológico de control se observó que la lesión siguió involucionando, hecho confirmado por una nueva RFG digital.

### **Conclusiones**

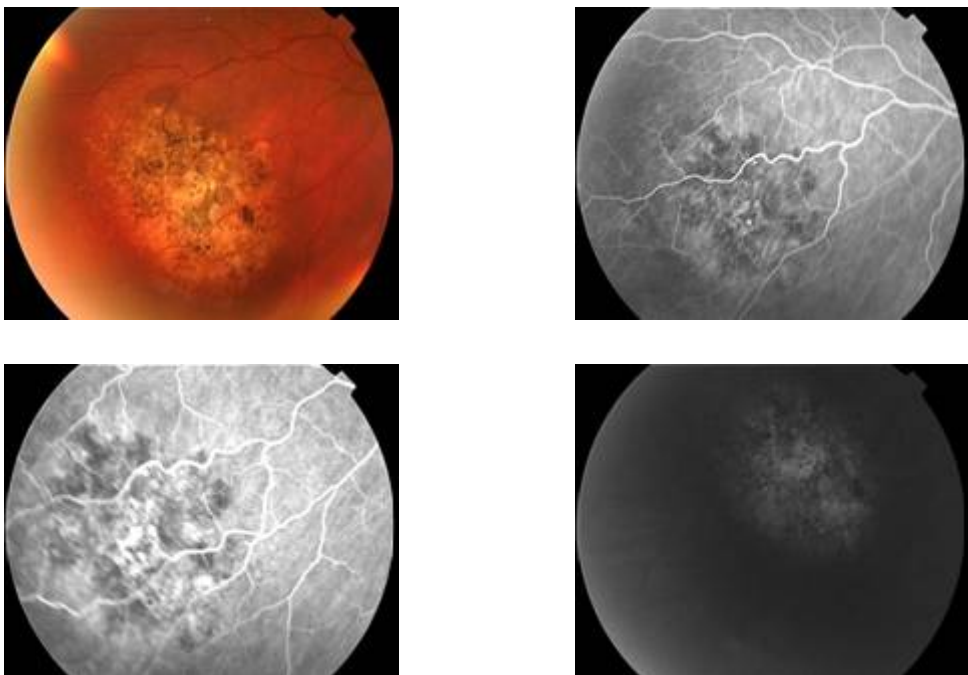
El diagnóstico de una metástasis coroidea no implica necesariamente un tratamiento ocular. Éste vendrá condicionado por el tumor primario y por la función visual del ojo afectado. La lesión coroidea puede servir como elemento de monitoreo de la respuesta al tratamiento oncológico. Este caso clínico nos demuestra la importancia de un prolijo examen de fondo de ojo en el diagnóstico de metástasis coroides.

## **Referencias Bibliográficas**

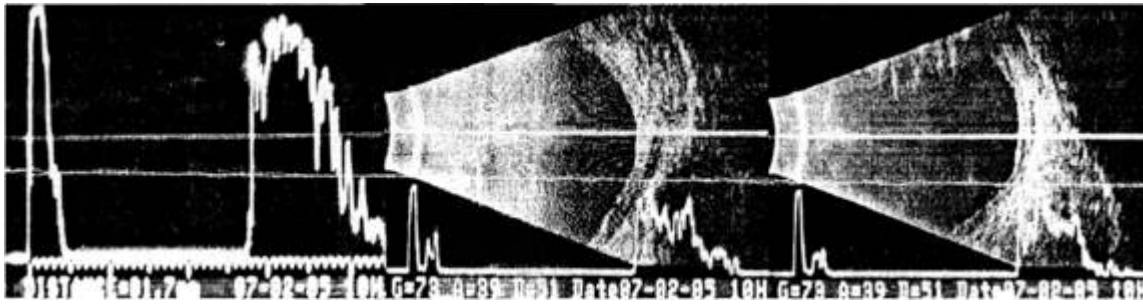
1. Nelson CC, Hertzberg BS, Klinworth GK. A histopathologic study of 716 unselected eyes in patients with cancer at time of death. *Am J Ophthalmol* 1983; 95:788-793.
2. Barón FJ, Franco M, Buesa JM. Metástasis coroideas y carcinoma de mama: a propósito de ocho casos. *Arch. Soc. Esp. Oftalmol* 1991; 60: 601-608.
3. Shields CL, Shields JA, De Potter, Quaranta M, Freire J, Brady LW et al. Plaque radiotherapy in the management of uveal metástasis. *Arch. Ophthalmol* 1997; 115: 203-209



**FIGURA 1.** RFG DIGITAL OJO DERECHO. AÑO 2003.



**FIGURA 2.** RFG DIGITAL OJO DERECHO. AÑO 2006.



**FIGURA 3.** ECOGRAFIA MODO A Y B. AÑO 2003.