

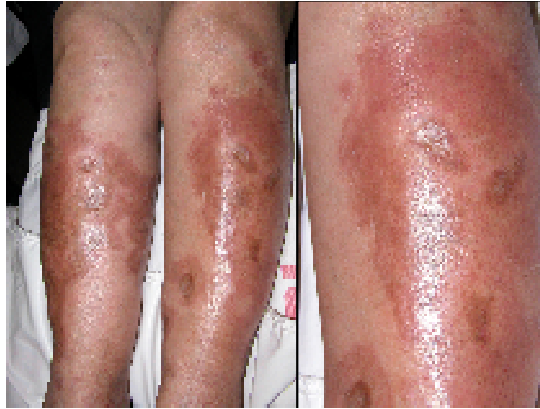¿CUÁL ES SU DIAGNÓSTICO?

Prof. Dra. Viviana Parra

Prof. Adjunta a cargo del área de Dermatología. Departamento de Medicina Interna.

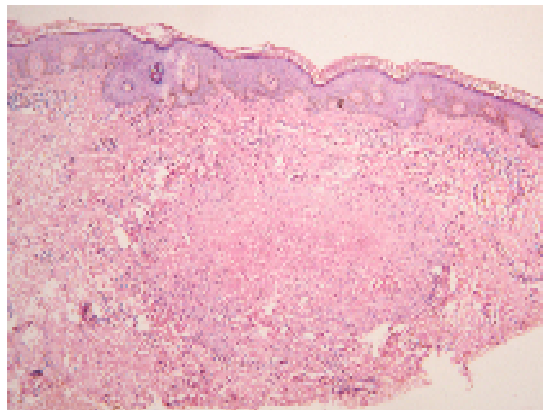
Facultad de Ciencias Médicas. Universidad Nacional de Cuyo.

Jefa de Servicio de Dermatología. Hospital Luis Lagomaggiore. Mendoza.



Paciente de sexo femenino de 56 años de edad. Presenta desde hace 5 años lesiones en ambos miembros inferiores, simétricas, asintomáticas. Dentro de los antecedentes personales destaca diabetes tipo 1 desde los 27 años de edad e hipertensión desde los 46.

En el examen histopatológico se observa en dermis profunda una masa de colágeno necrobiótico rodeado por infiltrado inflamatorio.



¿Cuál es su diagnóstico?

NECROBIOSIS LIPOÍDICA

Esta entidad fue descrita por Oppenheim en 1929 como *Dermatitis atrófica diabética*. En 1932, Urbach la denomina *Necrobiosis lipoídica diabetorum* por presentarse en pacientes diabéticos y en 1935 Godsmith publica el primer caso sin relación con diabetes por lo que la llama *Necrobiosis lipoídica* (NL), nombre con el que se la conoce en la actualidad.

Se trata de una enfermedad granulomatosa crónica, que afecta tanto a pacientes sanos como a diabéticos, y de éstos últimos, con mayor predilección a los de tipo 1.

Si bien no es patognomónica, es considerada un marcador de diabetes, especialmente desde 1960 cuando Muller y Winkelmann describen que el 90% de sus pacientes presentaban diabetes, o desarrollaron la enfermedad o refirieron antecedentes familiares. Sin embargo, para O'Toole y colaboradores, la asociación es menor ya que de 65 pacientes sólo pudieron constatar diabetes en 11 de los casos y Dandona y colaboradores estudiaron los niveles de hemoglobina glicosilada en 22 pacientes con NL, sin poder constatar anormalidades, por lo que se sugiere actualmente que su relación con la diabetes ha sido sobreestimada. Se presenta en el 1 al 3% de los pacientes diabéticos, principalmente tipo 1 y el 65 al 70% de los portadores de NL es diabético. En el 10% de los casos, la lesión cutánea precede a la diabetes, en el 20% es de aparición simultánea y en el 40% restante es posterior. En los pacientes no diabéticos debe estudiarse la asociación con enfermedad de Crohn, colitis ulcerosa, granuloma anular o sarcoidosis que están presentes en el 30% de los casos. Existe una forma familiar.

La etiología es desconocida, para algunos autores no estaría relacionada con el mal control de la glucemia pero sí es un marcador de mayor daño orgánico. Cohen y colaboradores concluyeron lo contrario ya que sus casos de NL se relacionaron en

forma directa con pacientes mal controlados y con diabetes de larga data. Por otro lado, la NL es excepcional en niños, De Silva estudió 1557 pacientes diabéticos tipo 1 menores de 15 años, encontrando sólo un caso de NL.

Se presenta principalmente en el sexo femenino, entre los 25 y 40 años de edad y la cara anterior y lateral de las piernas constituye el 85% de los casos; pudiendo observarse también en brazos, tronco, cara y cuero cabelludo. Clínicamente comienza como una pápula eritematosa, que evoluciona a nódulo y posteriormente a placa, la cual avanza por sus bordes, dejando un centro amarillo parduzco, atrófico y con telangiectasias. En ocasiones, especialmente posterior a traumatismos o procesos infeccioso, se úlceras. Si se examinan detenidamente las placas, pueden observarse lesiones tipo comedones, que corresponden histológicamente a la eliminación transepitelial de colágeno necrobiótico.

Las lesiones pueden ser únicas o múltiples, estas últimas generalmente simétricas y asintomáticas, raramente las pacientes refieren prurito, anestesia, hipohidrosis o dolor cuando se ulceran. Su evolución es muy prolongada, y se ha descrito evolución a carcinoma espinocelular así como remisión espontánea en el 20% de los casos.

En la histopatología se observa en dermis papilar y subcutis, focos de colágeno necrobiótico, rodeados de una inflamación granulomatosa compuesta principalmente por linfocitos CD4 +. La membrana basal de los capilares se encuentra engrosada y eventualmente se produce obliteración de la luz. En ocasiones puede observarse eliminación transepitelial o transfolicular de colágeno. En la inmunopatología se han descrito depósitos de IgM, IgG, IgA y C3 en las paredes de los vasos, lo que supone una enfermedad vascular inmunomediada que secundariamente afecta al colágeno.

Los diagnósticos diferenciales deben realizarse con granuloma anular, el que también puede presentarse en pacientes diabéticos, los nódulos reumatoideos y con una rara

dermatosis, la granulomatosis disciforme de Mischler que es considerada un cuadro intermedio entre NL y granuloma anular.

Tabla 1

Diagnósticos diferenciales histopatológicos de dermatosis con necrobiosis

Granuloma anular	Necrobiosis lipoídica	Granulomatosis disciforme	Nódulo reumatoideo
Necrobiosis en focos discretos	Necrobiosis difusa mal delimitada	Granuloma con poca necrobiosis	Necrobiosis masiva bien delimitada
Degeneración de colágeno incompleta	Colágeno con apariencia hialinizada	Escasa cantidad de colágeno necrobiótico	Colágeno completamente degenerado
Histiocitos en empalizada	Histiocitos difusos, empalizada no clara	Linfocitos y macrófagos	Empalizada muy marcada
Células gigantes poco comunes	Frecuentes células gigantes	Raras	Raras
Poco cambio vascular	Pared vascular engrosada y rara oclusión vascular	Infiltrado perivascular	Hiperplasia capilar, signos de vasculitis
Localizado en dermis	Localizado en dermis y subcutis	Localizado en dermis y subcutis	Localizado en subcutis

Existen numerosas opciones terapéuticas descritas en la literatura, todas con escaso índice de curación. Se refieren dentro de los mejor estudiados el uso de corticoides tópicos, oclusivos, intralesionales o sistémicos. Los agentes fibrinolíticos, la nicotinamida y la heparina también han sido utilizados apoyados en una etiopatogenia

vascular al igual que la pentoxifilina, pero en la mayoría de los casos su referencia se encuentra exclusivamente en publicaciones anecdóticas de casos aislados. También se han comunicado antiagregantes plaquetarios (aspirina y dipyridamol), PUVA, clofazimina, colágeno bobino y agentes antimaláricos con dudosos resultados. Más recientemente se han descrito casos alentadores con ciclosporina A, infliximab, tretinoína tópica y micofenolato mofetil.

Referencias bibliográficas

1. Ahmed I, Goldstein B. Diabetes mellitus. *Clin Dermatol* 2006;24(4):237-46.
2. Beattie PE, Dawe RS, Ibbotson SH, Ferguson J. UVA1 phototherapy for treatment of necrobiosis lipoidica. *Clin Exp Dermatol* 2006;31(2):235-8.
3. Clayton TH, Harrison PV. Successful treatment of chronic ulcerated necrobiosis lipoidica with 0.1% topical tacrolimus ointment. *Br J Dermatol* 2005;152:581-2.
4. Cohen O, Yaniv R, Karasik A, Trau H. Necrobiosis lipoidica and diabetic control revisited. *Med Hypotheses* 1996;46(4):348-50.
5. de Silva BD, Schofield OM, Walker JD. The prevalence of necrobiosis lipoidica diabetorum in children with type 1 diabetes. *Br J Dermatol* 1999;14:593-4.
6. Gudi VS, Campbell S, Gould DJ, Marshall R. Squamous cell carcinoma in an area of necrobiosis lipoidica diabetorum: a case report. *Clin Exp Dermatol* 2000;25(8):597-9.
7. Hammami H, Youssef S, Jaber K, et al. Perforating necrobiosis lipoidica in a girl with type 1 diabetes mellitus: A new case reported. *Dermatol Online J* 2008;14(7):11-15.
8. Imakado S, Satomi H, Isikawa M, et al. Diffuse necrobiosis lipoidica diabetorum associated with non-insulin dependent diabetes mellitus. *Clin Exp Dermatol* 1998;23(6):271-3.
9. Intiaz KE, Khaleeli AA. Squamous cell carcinoma developing in necrobiosis lipoidica. *Diabet Med* 2001;18(4):325-8.
10. Kreuter A, Knierim C, Stucker M, et al. Fumaric acid esters in necrobiosis lipoidica: results of a prospective noncontrolled study. *Br J Dermatol* 2005;153(4):802-7.
11. Kolde G, Muche JM, Schulze P, Fischer P, Lichey J. Infliximab: a promising new treatment option for ulcerated necrobiosis lipoidica. *Dermatology* 2003;206:180-181.
12. Lowitt MH, Dover JS. Necrobiosis lipoidica. *J Am Acad Dermatol* 1991;25:735-748.

13. Marchetti F, Gerarduzzi T, Longo F, et al. Maturity-onset diabetes of the young with necrobiosis lipoidica and granuloma annulare. *Pediatr Dermatol* 2006;23(3):247-50.
14. Muller SA, Winkelmann RK. Necrobiosis lipoidica diabetorum. A clinical and pathological investigation of 171 cases. *Arch Dermatol* 1966;93:272-281.
15. Narbutt J, Torzecka JD, Sysa-Jedrzejowska A, Zalewska A. Long-term results of topical PUVA in necrobiosis lipoidica. *Clin Exp Dermatol*. 2006;31(1):65-67.
16. O'Toole EA, Kennedy U, Nolan JJ, et al. Necrobiosis lipoidica: only a minority of patients have diabetes mellitus. *Br J Dermatol* 1999;140(2):283-6.
17. Parra C. Transepithelial elimination in necrobiosis lipoidica. *Br J Dermatol* 1977;96:83-86.
18. Pestoni C, Ferreiros MM, de la Torre C, Toribio J. Two girls with necrobiosis lipoidica and type I diabetes mellitus with transfollicular elimination in one girl. *Pediatr Dermatol* 2003;20(3):211-4.
19. Roche-Gamón E, Vilata-Corell J, Velasco-Pastor M. Familial necrobiosis lipoidica not associated with diabetes *Dermatol Online J* 2008;14(7):11-15.
20. Rollins TG, Winkelmann RK. Necrobiosis lipoidica granulomatosis. Necrobiosis lipoidica diabetorum in the nondiabetic. *Arch Dermatol* 1960;82:537-543.
21. Szabo RM, Harris GD, Burke WA. Necrobiosis lipoidica in a 9-year-old girl with new-onset type II diabetes mellitus. *Pediatr Dermatol* 2001;18(4):316-9.
22. Verrotti A, Chiarelli F, Amerio P, Morgese G. Necrobiosis lipoidica diabetorum in children and adolescents: a clue for underlying renal and retinal disease. *Pediatr Dermatol* 1995;12(3):220-3.
23. Wee SA, Possick P. Necrobiosis lipoidica. *Dermatol Online J* 2004;10(3):18.
24. Zeichner JA, Stern DW, Lebwohl M. Treatment of necrobiosis lipoidica with the tumor necrosis factor antagonist etanercept. *J Am Acad Dermatol* 2006; 54:S120-1.