



INFILTRACIÓN CUTÁNEA POR CÉLULAS BLÁSTICAS:

PRESENTACIÓN DE UN CASO

Cutaneous infiltration by blast cells: a case report

Vidal Jorgelina¹, Gentile Brenda¹, Senarega Adriana¹, Chessé Carla¹, Innocenti Carolina¹

¹Servicio de Dermatología. Hospital Luis Lagomaggiore. Universidad Nacional de Cuyo. Mendoza.

Correo electrónico: Dra. Jorgelina Vidal: jorgelinavidal@gmail.com

RESUMEN

La leucemia cutis consiste en la infiltración cutánea por células blásticas. Se produce en menos del 30% de los pacientes con leucemia, más frecuentemente dentro del primer año de diagnóstico de la enfermedad hematológica. Se considera un signo de mal pronóstico ya que se asocia a mayor afectación extramedular (especialmente de sistema nervioso central), mayor tasa de recidiva y mayor mortalidad. El tratamiento consiste en quimioterapia sistémica asociada a radioterapia de baño de electrones. Debe tenerse en cuenta la posibilidad de realizar además quimioterapia intratecal.

Se presenta una paciente de género femenino de 42 años de edad, con diagnóstico de leucemia mieloide aguda indiferenciada (M0) con lesiones compatibles clínica e histológicamente con leucemia cutis. Destacamos la importancia del diagnóstico temprano y tratamiento adecuado.

Palabras clave: leucemia cutis, leucemia, neoplasia hematológica

ABSTRACT

Leukemia cutis is the cutaneous infiltration by blast cells. It is seen in less than 30% of the patients with leukemia, more often during the first year since the diagnosis of the hematological disease. It is considered a sign of poor prognosis since it is associated with greater extramedullary involvement (especially of the central nervous system), higher recurrence rates, and higher mortality. The treatment is systemic chemotherapy associated to electron beam radiotherapy. Intrathecal chemotherapy should be considered as a therapeutic option.

We present a 42-year-old woman with diagnosis of undifferentiated acute myeloid leukemia (M0) with lesions clinically and histologically compatible with leukemia cutis. We highlight the value of an early diagnosis and the appropriate treatment.

Key Words: leukemia cutis, leukemia, hematologic neoplasm

Introducción

La leucemia cutis (LC) consiste en la infiltración cutánea por células blásticas. Se observa en menos del 30% de los pacientes con leucemia, más frecuentemente dentro del primer año de

Caso clínico

Paciente de género femenino de 42 años de edad, con antecedente de Leucemia Mieloide Aguda (LMA) indiferenciada (M0) de 7 meses de diagnóstico.

Había recibido tratamiento quimioterápico con citarabina y mitoxantrona al momento del diagnóstico con buena respuesta inicial y recaída 3 meses previos a la consulta actual. Se cambió el esquema terapéutico a fludarabina, citarabina e idarubicina. Refería lesiones cutáneas de 4 meses de evolución aproximadamente, asintomáticas, con mejorías parciales que la paciente asociaba a los ciclos de quimioterapia. Al examen físico se observaron pápulas eritemato-violáceas e

Discusión

La infiltración de la piel por células leucémicas, o leucemia cutis, se observa en menos del 30% de todas las leucemias, siendo más frecuente en la edad pediátrica.^(3,5) Generalmente se presenta en el contexto de una leucemia mieloide aguda.^(1,3,4,6,7)

Se describe sobre todo en las de estirpe monocítica o mielomonocítica aguda, debido a la afinidad que presentan estas células por la piel.⁽³⁾

Su patogenia no es bien conocida, pero se cree que además de la migración vascular de células tumorales con afinidad por la piel, interviene la proliferación local de células malignas.⁽¹⁾

Clínicamente se presenta como pápulas, placas infiltradas, o nódulos, eritematosos o purpúricos, que pueden ser únicos o múltiples y afectan más frecuentemente miembros inferiores, seguidos por miembros superiores, tronco, cuero cabelludo y cara, siendo la localización acral y mucosa poco frecuente.^(1-4,6,7) Generalmente son asintomáticos y en la mayoría de los pacientes aparece dentro del año del diagnóstico de la enfermedad hematológica, aunque se han descrito casos de presencia de lesiones más tempranas.^(1,3,4,7)

diagnóstico⁽¹⁻³⁾. Se presenta una paciente con Leucemia Mieloide Aguda (LMA) que presentó LC en su evolución.

infiltradas, en tronco, miembros superiores e inferiores (Figura 1).

Con diagnóstico presuntivo de farmacodermia versus leucemia cutis, se realizó biopsia de las lesiones que informó infiltrado en dermis reticular e hipodermis (Figura 2). El mismo se encontraba separado de la epidermis normal por una zona sin alteraciones (Zona de Grenz) y estaba compuesto por células atípicas con polimorfismo nuclear y celular (Figura 3). Se observaba predominio perivascular y perianexial. Se constataron además figuras mitóticas. Con estos hallazgos, sumado al antecedente de la paciente, se arribó al diagnóstico de leucemia cutis. La paciente falleció días después, debido a intercurrentia infecciosa.

Histológicamente, se caracteriza por infiltración de células blásticas en dermis e hipodermis con respecto de la unión dermoepidérmica (Zona de Grenz)⁽¹⁻³⁾. Este infiltrado tiene predominio perivascular y perianexial, pero también puede presentarse formando nódulos en la hipodermis, o grupos de células en fila india que disecan haces de colágeno.^(1,2,6) Se observa además numerosas figuras mitóticas.^(3,5)

La afectación cutánea de la leucemia se considera un signo de mal pronóstico^(1,3,4,6). Suele asociarse en mayor porcentaje a afectación extramedular, especialmente de sistema nervioso central.^(1,2,7) La mortalidad de los pacientes con leucemia cutis es mayor de 80% y se observan altas tasas de recidiva de la enfermedad hematológica.^(2-4,6) El tratamiento es el de la enfermedad sistémica.⁽³⁾ Sin embargo, éste no consigue la remisión completa de la enfermedad cutánea.⁽¹⁾ Para ello es útil asociarlo a radioterapia de baño de electrones, ya que la presencia de células blásticas residuales en la piel podría ser reservorio de la enfermedad y condicionar recidivas.^(1,2) Además se debe considerar realizar quimioterapia intratecal para

evitar la recaída en sistema nervioso central.^(2,4) Motiva esta presentación el hallazgo de una patología poco común, que debe ser sospechada y diagnosticada tempranamente para su correcto tratamiento, disminuyendo las recidivas.

Conflictos de interés

Los autores del trabajo no presentan conflictos de interés.

Referencias bibliográficas

1. De Luca D, Vaglio Giors G, Torre AC et al. Leucemia Cutis. *Dermatol. Argent.* 2011; 17(2):123-127
2. Michelena MA, Teberosky M, Matamoros E et al. Leucemia cutis en leucemia mieloide aguda. *Arch. Argent. Dermatol.* 2015; 65 (5): 161-166
3. Martínez-Leboráns L, Victoria-Martínez AM, Torregrosa-Calatayud JL et al. Leukemia Cutis: A Report of 17 Cases and a Review of the Literature. *Actas Dermosifiliogr [Internet].* 2016;107(9):e65–69.
4. Szablewski V, Costes V, Bret C et al. Cutaneous presentation preceding acute myeloid leukemic with CD4+/CD56+ expression misdiagnosed as a blastic plasmacytoid dendritic cell neoplasm: a case report. *J Cutan Pathol.* 2018; doi: 10.1111/cup.13257. [Epub ahead of print]
5. Gomez NM, Battagliottia C, Sartoria S et al. Resolución del caso presentado en el número anterior Leucemia cutis. *Arch Argent Pediatr [Internet].* 2015;113(4):375–377.
6. Claßen A, Kitz J, Perske C et al. Leukemia cutis in a patient with chronic myelomonocytic leukemia. *J Dtsch Dermatol Ges [Internet].* 2018;16(1):81–83.
7. Poikayil RJ, Narayanan G, Sugathan H et al. Mixed phenotypic acute leukemia with leukemia cutis and neuroleukemiosis. *Proc (Bayl Univ Med Cent).* 2017;30(3):334–335.

Figura 1: Lesiones eritemato-violáceas infiltradas en tronco

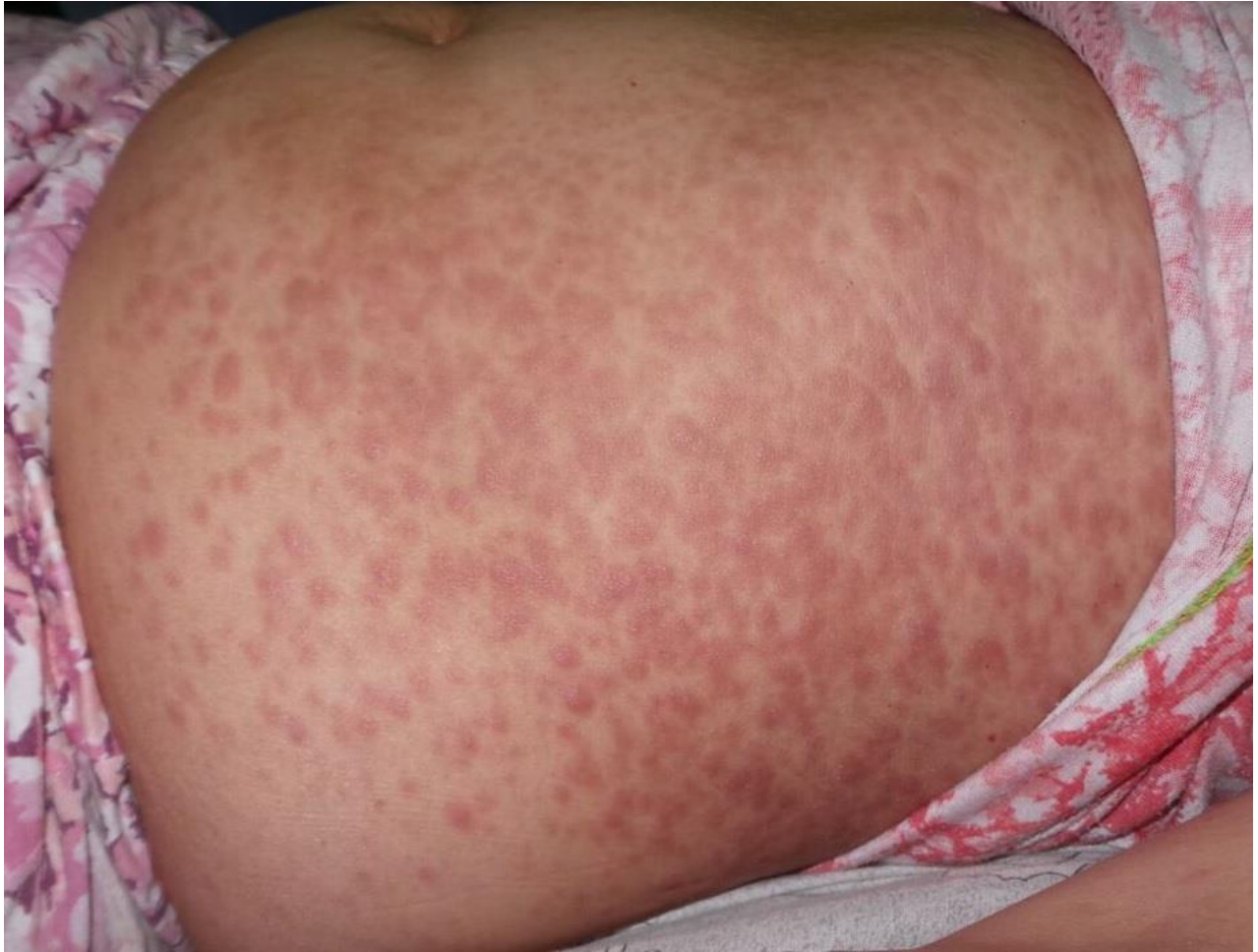

Figura 2: Biopsia cutánea, Hematoxilina –Eosina 100x. Se observa infiltrado en dermis (flecha) separado de la epidermis por una zona de Grenz (asterisco)

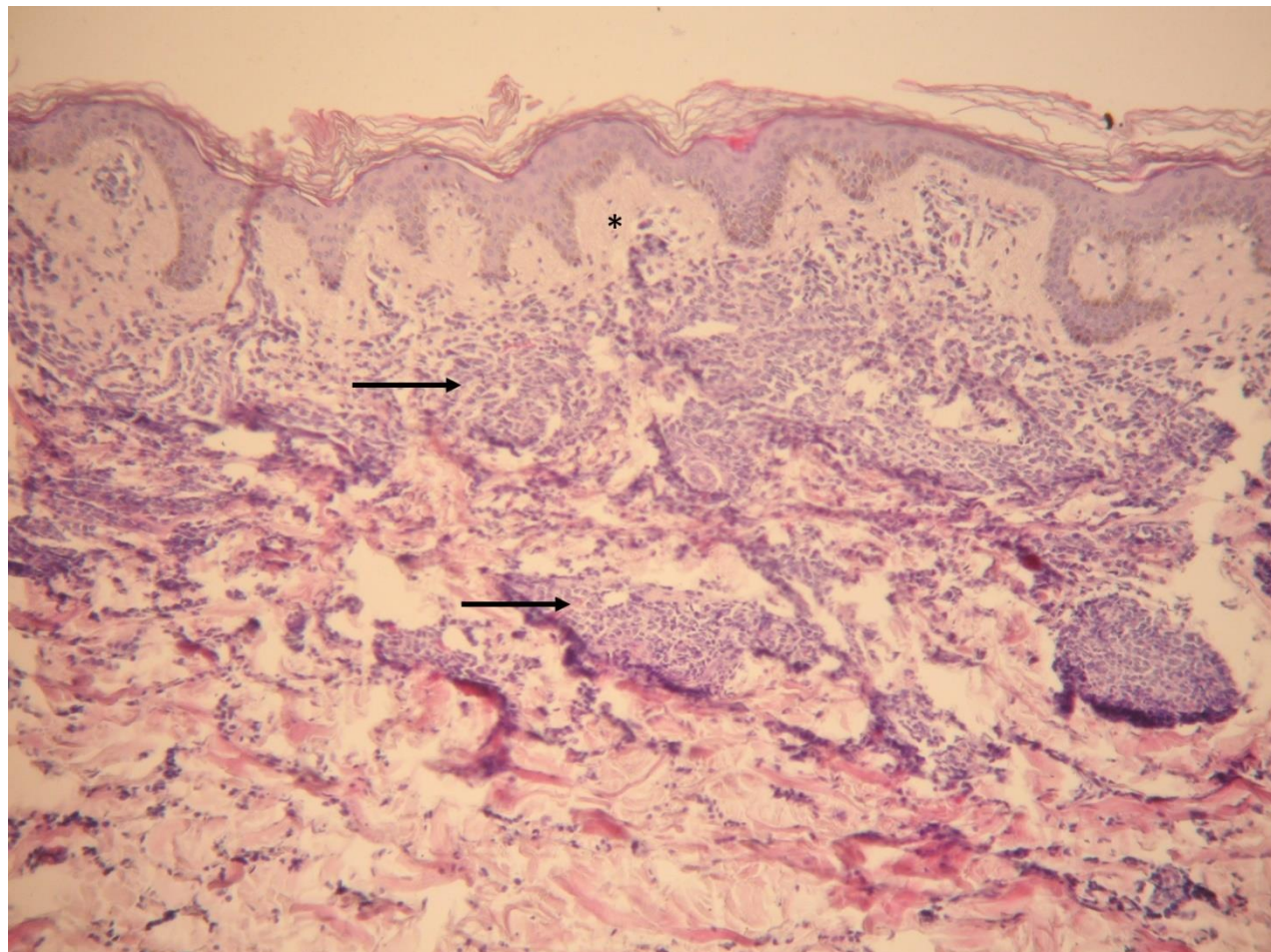


Figura 3: Biopsia cutánea, Hematoxilina Eosina 400x A mayor aumento se observan células atípicas

